ΕΡΓΑΣΤΗΡΙΟ ΕΙΣΑΓΩΓΗ ΣΤΗ ΖΩΟΛΟΓΙΑ

Πανεπιστήμιο Κρήτης

ΜΟΡΦΟΛΟΓΙΑ ΚΑΙ ΑΝΑΤΟΜΙΑ ΤΕΛΕΟΣΤΕΟΥ ΟΣΤΕΪΧΘΥΟΣ

Δρ. Ελευθερία Φανουράκη,
Ε.ΔΙ.Π. Τμήματος Βιολογίας
Πανεπιστημίου Κρήτης

Παυλίδης Μιχαήλ,
Καθηγητής Τμήματος Βιολογίας
Πανεπιστημίου Κρήτης

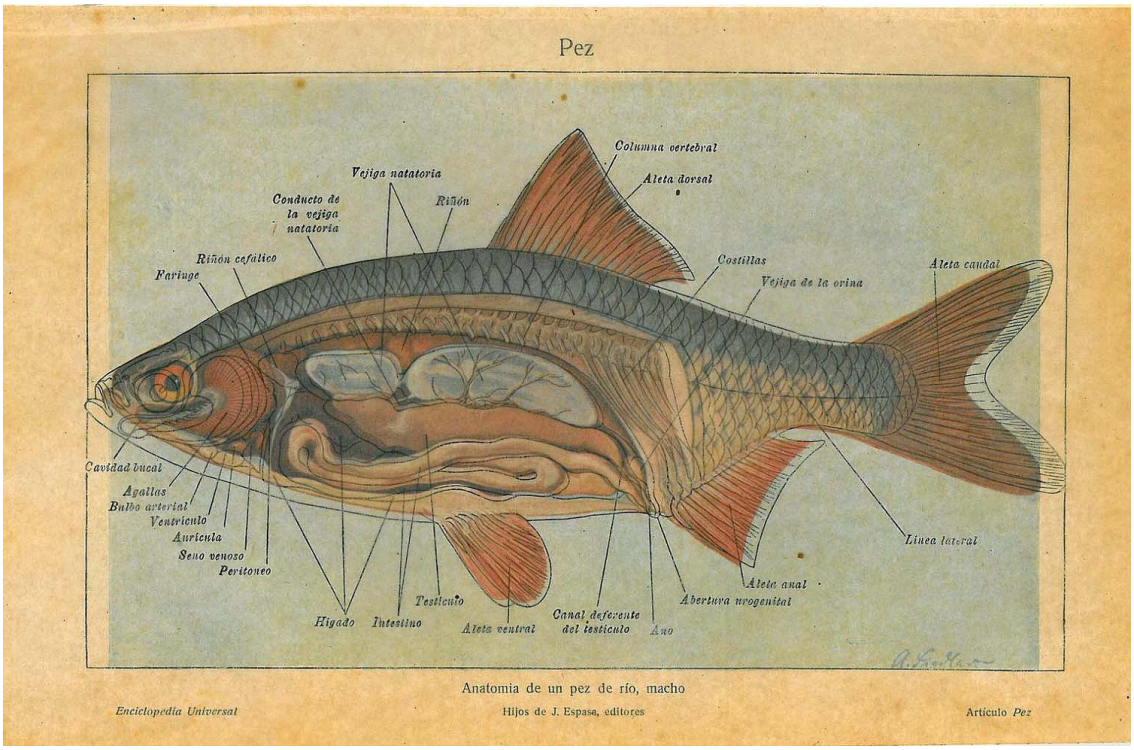

Ηράκλειο, 2019

Εισαγωγή

Ιχθείς ονομάζονται τα υδρόβια **σπονδυλωτά ζώα**, τα οποία φέρουν **βράγχια**, **πτερύγια** και συνήθως **λέπια** δερμικής προέλευσης. Οι τελεόστεοι αποτελούν την πιο μεγάλη και ποικιλόμορφη ομάδα ψαριών. Μέχρι σήμερα, έχουν αναγνωριστεί **34300 είδη** (https://www.fishbase.de/, 3/10/2019). Επιπλέον, καταλαμβάνουν τεράστια ποικιλία ενδιαιτημάτων. Μπορεί να τα βρει κάποιος σε λίμνες, ποτάμια, ρυάκια, πηγές, θερμές πηγές, υπόγειες σπηλιές, σε πολικές έως τροπικές θάλασσες, από την επιφάνεια του νερού ή και έξω από το νερό έως μεγάλα βάθη (7.000 m), όπου η πίεση του νερού φτάνει σε εξαιρετικά υψηλές τιμές, σε θερμοκρασίες από -1.9˚C έως > 40˚C, pH από 3,5 (Japanese Dace, *Tribolodon hakonensis*) έως > 10, διαλυμένο οξυγόνο από 0 έως πλήρη κορεσμού και αλατότητες από 0 έως 90 (Davenport and Sayer, 1993).

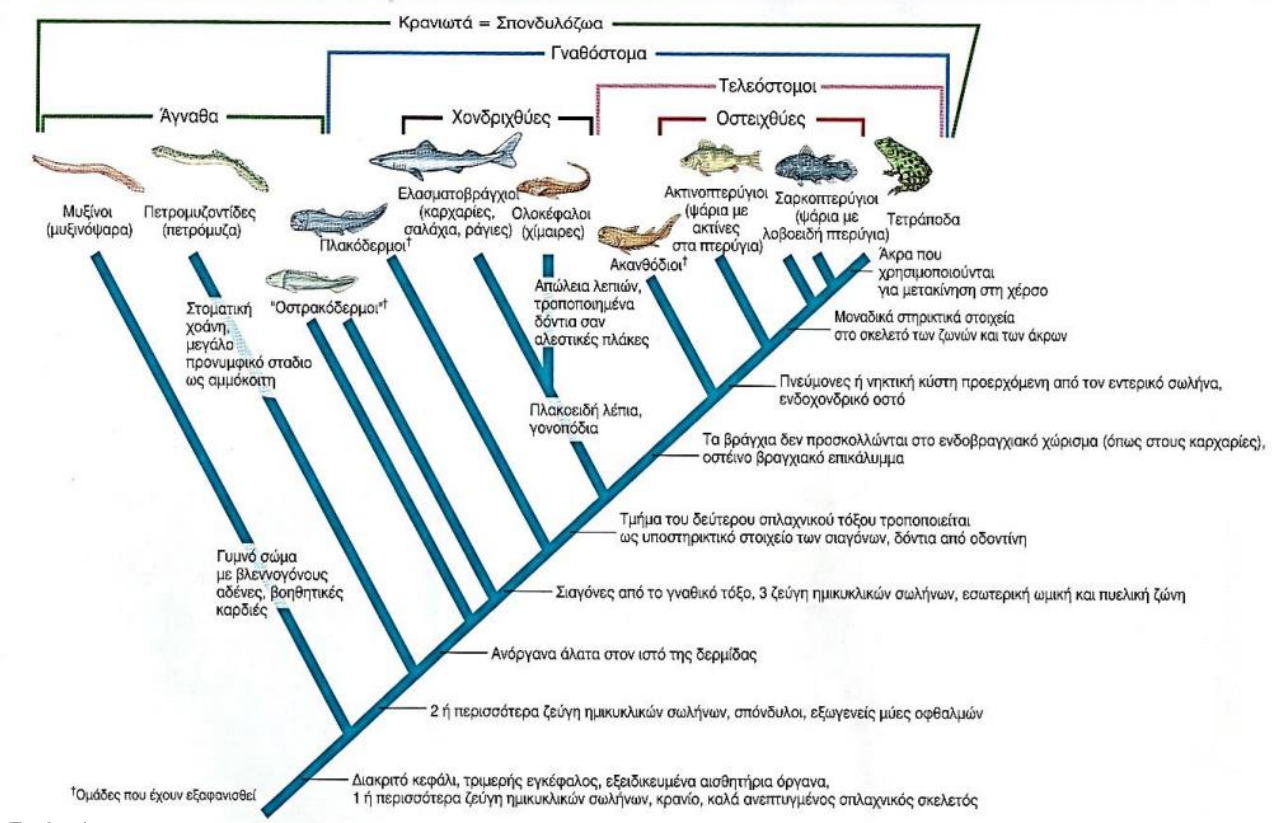

Εικόνα 1.

Κλαδόγραμμα των ψαριών που δείχνει τις πιθανές σχέσεις ανάμεσα στα κύρια μονοφυλετικά τάξα ψαριών. Έχουν προταθεί διάφορες εναλλακτικές σχέσεις. Ομάδες που σήμερα έχουν εξαφανιστεί ορίζονται με έναν σημείο παραπομπής. (+) Κάποια από τα κοινά χαρακτηριστικά που προήλθαν από την εξέλιξη και σημειώνονται στις διακλαδώσεις φαίνονται δεξιά των σημείων των διακλαδώσεων. Οι ομάδες των αγνάθων και των οστεϊχθύων, αν και παραφυλετικές βαθμίδες που θεωρήθηκαν ανεπιθύμητες στην κλαδιστική ταξινόμηση, αναγνωρίζονται για πρακτικούς λόγους από τη συστηματική, επειδή έχουν κοινά πολλά δομικά και λειτουργικά σχέδια οργάνωσης.

Σύμφωνα με τη συστηματική τους, τα ψάρια χωρίζονται σε 2 υπερομοταξίες: **1. τα άγναθα**, τα οποία διακρίνονται στα μυξινοειδή και τα πετρομυζινοειδή και **2. τα γναθοστόματα**, τα οποία διακρίνονται στους χονδριχθύες (*ελασμοβράγχιοι και ολοκέφαλοι*), και τους οστειχθύες (*ακτινοπτερύγιοι και σαρκοπτερύγιοι*) **(Εικόνα 1.** Ζωολογία, Ολοκληρωμένες αρχές Τόμος ΙΙ, Hickman, Roberts, Keen, Eisenhour, Larson, I'Anson, 2006).

Σκοπός εργαστηριακής άσκησης

Σκοπός της εργαστηριακής άσκησης είναι (α) να περιγράψει την εξωτερική και εσωτερική δομή και μορφολογία ενός τυπικού δείγματος τελεόστεου ιχθύος (β) να εκπαιδεύσει τους φοιτητές στις δεξιότητες του εντοπισμό και της μακροσκοπικής ή μικροσκοπικής παρατήρησης των εξωτερικών και εσωτερικών οργάνων. Επιπλέον, θα γίνει σύνδεση της δομής και της λειτουργίας του οργανισμού.

Α) ΕΞΩΤΕΡΙΚΗ ΜΟΡΦΟΛΟΓΙΑ ΤΕΛΕΟΣΤΕΟΥ ΟΣΤΕΪΧΘΥΟΣ

Το σώμα των τελεόστεων ιχθύων χαρακτηρίζεται από **αμφίπλευρη συμμετρία** (Εικόνα 2). Γενικά, το σχήμα του σώματος των ψαριών παρουσιάζει μεγάλη ποικιλομορφία και αποκλίσεις από το σύνηθες **ατρακτοειδές** σχήμα. Έτσι, παρατηρούμε σφαιρικά σχήματα (puffer fish), επιμηκυσμένα (χέλια, λάμπραινα), πεπλατυσμένα είτε νωτοκοιλιακά (γλώσσα), είτε πλευρικά (ψάρια κοραλλιογενών υφάλων) κ.α.

Αντιπροσωπευτικό δείγμα τελεόστεου ιχθύος, με έντονη παρουσία και στις ιχθυοκαλλιέργειες, αποτελεί το λαβράκι (*Dicentrarchus labrax*) (Εικόνα 2). Το λαβράκι είναι ένα είδος ωκεανόδρομο που απαντάται στην Μεσόγειο, τη Μαύρη Θάλασσα και τον Ατλαντικό από τη Νορβηγία μέχρι το Μαρόκο, τα Κανάρια νησιά και τη Σενεγάλη. Ζει σε παραλιακά ύδατα, σε βάθος μέχρι 100 μέτρων. Το λαβράκι είναι ψάρι ευρύαλο και ευρύθερμο, αντέχει δηλαδή σε μεγάλες μεταβολές αλατότητας και θερμοκρασίας του νερού. Είναι κυρίως ψάρι της ανοικτής θάλασσας, αλλά πλησιάζει σε υφάλμυρα και γλυκά νερά, όπως σε λιμνοθάλασσες και εκβολές ποταμών. Τρέφεται με άλλα ψάρια και με ασπόνδυλα, όπως μαλάκια και γαρίδες (https://www.fishbase.se/summary/Dicentrarchus-labrax.html).

Συστηματική ταξινόμηση λαβρακιού

- Φύλο: Χορδωτά
- Ομάδα: Κρανιωτά
- Υπόφυλο: Σπονδυλόζωα
- Υπερομοταξία: Γναθόστομα (Ομάδα Ιχθύες-Οστεϊχθύες)
- Ομοταξία: Ακτινοπτερύγιοι
- Υφομοταξία: Νεοπτερύγιοι (Τελεόστεοι)
- Τάξη: Perciformes
- Υποτάξη: Percoidei
- Οικογένεια: Moronidae
- Είδος: *Dicentrarchus labrax*



Εικόνα 2. Εξωτερική μορφολογία τελεόστεου ιχθύος (λαβράκι).
[1] Αναπνευστικές σχισμές ή ρώθωνες - [2] Οφθαλμός – [3] Επικαλυμματικό – [4] Ραχιαίο πτερύγιο – [4α] Σκληρές άκανθες - [4β] Μαλακές ακτίνες (λεπιδοτρίχια) - [5] Ουραίο πτερύγιο [6] Ουραίος Μίσχος - [7] Εδρικό πτερύγιο – [8] «Έδρα» - [9] Λέπια - [10] Πλευρική γραμμή- [11] Κοιλιακά πτερύγια - [12] Θωρακικά πτερύγια – [13] Στόμα (κάτω γνάθος) *(Φωτο. Κ. Kokkaris*).

Εξωτερικά το σώμα περιβάλλεται από δύο στιβάδες δέρματος (επιδερμίδα και δερμίδα), ενώ υπάρχουν **βλεννογόνοι αδένες** και **λέπια** σε γραμμική διάταξη (**κυκλοειδή και κτενοειδή** στους τελεόστεους ιχθύες, Εικόνα 3). Μερικά είδη έχουν δευτερογενώς χάσει τα λέπια. Το υδροδυναμικό σχήμα σε συνδυασμό με τη βλέννα (mucus) που εκκρίνεται από τους βλεννογόνους αδένες μειώνουν την τριβή και εξασφαλίζουν εύκολη και ταχύτατη μετακίνηση στο νερό. Η ποικιλία χρωμάτων που εμφανίζουν τα ψάρια οφείλεται στην ύπαρξη και τον αριθμό των χρωματοφόρων κυττάρων (αστεροειδούς σχήματος) στο δέρμα και τις χρωστικές που περιέχουν:

Μελανοφόρα - μελανίνη

Ξανθοφόρα – καροτενοειδή & πτεριδίνες

Ερυθροφόρα - καροτενοειδή & πτεριδίνες

Λευκοφόρα
Ιριδοφόρα
Κυανοφόρα
} κρύσταλλοι γουανίνης και άλλων πουρινών - κυρίως δομικός χρωματισμός (Αντανάκλαση, περίθλαση ή σκεδασμός φωτός)

Τα ψάρια έχουν την ικανότητα να διαφοροποιούν το χρώμα τους αποκρινόμενα σε εσωτερικά ή εξωτερικά ερεθίσματα, συγκεντρώνοντας ή διασπείροντας τα χρωματοφόρα τους (Εικόνα 4), με σκοπό το καμουφλάζ και την επικοινωνία.

Η χρωματική αλλαγή διακρίνεται σε 2 τύπους: τη μορφολογική και τη φυσιολογική. Η μορφολογική αλλαγή του χρώματος σχετίζεται με τη μορφή των κυττάρων και την πυκνότητα της χρωστικής, ενώ η φυσιολογική αλλαγή του χρώματος σχετίζεται με την μετακίνηση της χρωστικής (συγκέντρωση ή διασπορά) μέσω των μικροϊνιδίων και των μικροσωληνίσκων και προκαλεί την γρήγορη απόκριση των χρωματοφόρων στα ερεθίσματα (Sköld, N.H., et.al., 2016).

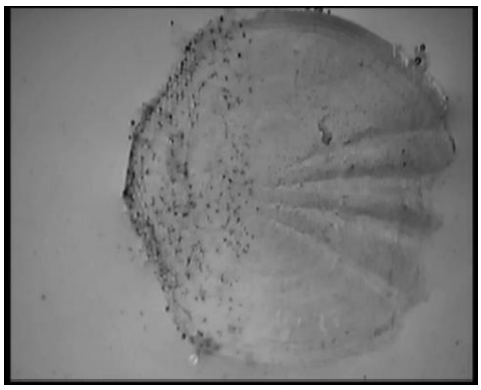

Εικόνα 3. Παρατήρηση σε στερεοσκόπιο λεπίου τσιπούρας (κτενοειδές). Διακρίνεται το οπίσθιο χείλος του λεπίου και η χαρακτηριστική μορφή του εμπρόσθιου τμήματος με τα χρωματοφόρα κύτταρα *(Φωτο. Ελευθερία Φανουράκη)*.



Εικόνα 4. Συγκεντρωμένα και διεσπαρμένα μελανοφόρα κύτταρα *(Φωτο. K. Kokkaris*).

Τα κύρια εξωτερικά στοιχεία της κεφαλής είναι το **στόμα**, το οποίο διαθέτει γνάθους και δόντια δερμικής προέλευσης για τη σύλληψη της τροφής (ανάλογα με τον διατροφικό τύπο κάθε είδους, το στόμα μπορεί να έχει πρόσθιο, νωτιαίο ή κοιλιακό προσανατολισμό), οι **οφθαλμοί**, οι οποίοι βρίσκονται πλευρικά της κεφαλής, χωρίς βλέφαρα και έχουν την ικανότητα έγχρωμης όρασης, το **βραγχιακό επικάλυμα,** και ένα **ζεύγος τυφλών ρωθώνων**, οι οποίοι περιέχουν τους **υποδοχείς της όσφρησης** (χημειοϋποδοχείς) και δεν επικοινωνούν με το πεπτικό σύστημα. (Εικόνα 4).

Εικόνα 4. Φωτογραφία της κεφαλής λαβρακιού, στην οποία φαίνεται η θέση των οφθαλμών και των ρωθώνων.

<u>Αφού τοποθετήσετε το ψάρι στη λεκάνη</u>

- <u>Παρατηρήστε το κεφάλι, τον κορμό και την ουρά.</u>
- <u>Παρατηρήστε τα διάφορα όργανα στο κεφάλι. Εντοπίστε και παρατηρήστε το στόμα, το βραγχιακό επικάλυμμα και τα υποκείμενα βράγχια, τους οφθαλμούς και τους ρώθωνες.</u>
- <u>Προσδιορίστε τον προσανατολισμό του στόματος.</u>

Ο κορμός περιλαμβάνει κυρίως τη σπλαχνική κοιλότητα και εκτείνεται από το τέλος της κεφαλής μέχρι την **έδρα**, η οποία βρίσκεται στην κοιλιακή περιοχή, μπροστά από το εδρικό πτερύγιο και δίπλα στον **ουρογεννητικό πόρο**. Στον κορμό παρατηρούμε, το **ραχιαίο πτερύγιο** (μπροστά οι σκληρές άκανθες και στη συνέχεια τα μαλακά λεπιδοτρίχια), ένα **ζεύγος θωρακικών** και ένα **ζεύγος κοιλιακών πτερυγίων**. Η ουρά εκτείνεται από την έδρα μέχρι το ουραίο (**ομόκερκο**) πτερύγιο και περιλαμβάνει και το εδρικό πτερύγιο (Εικόνα 2).

- Παρατηρήστε τα πτερύγια και τους τύπους των ακτινών.
- Παρατηρήστε την πλευρική γραμμή και την έδρα.
- Με τη βοήθεια της λαβίδας αποκολλήστε μερικά λέπια και παρατηρήστε τα στο στερεοσκόπιο.
- Παρατηρήστε το γενικό πρότυπο χρωματισμού του σώματος.

Κατά μήκος του κορμού, από το πίσω μέρος της κεφαλής μέχρι την αρχή του ουραίου πετερυγίου, παρατηρείται το **κανάλι της πλευρικής γραμμής** (Εικόνα 5). Η πλευρική γραμμή, μέσω κατάλληλων υποδοχέων, τους νευρομαστούς, και δια μέσου αισθητηρίων απολήξεων αναγνώρισης μηχανικών μεταβολών, αντιλαμβάνεται τις **κινήσεις του νερού γύρω** από το ψάρι.

Κάθε νευρομαστός περιλαμβάνει **στηρικτικά και αισθητικά κύτταρα,** τα οποία καταλήγουν σε μια **βλεφαρίδα.** Όλες οι βλεφαρίδες σκεπάζονται από μια βλεννώδη μάζα, **το κύπελλο,** το οποίο μετατοπίζεται με τη δύναμη των ρευμάτων νερού, διεγείροντας τα αισθητικά κύτταρα (Εικόνα 6α και 6β).



Εικόνα 5. Παρατηρείται η πλευρική γραμμή κατά μήκος του κορμού.

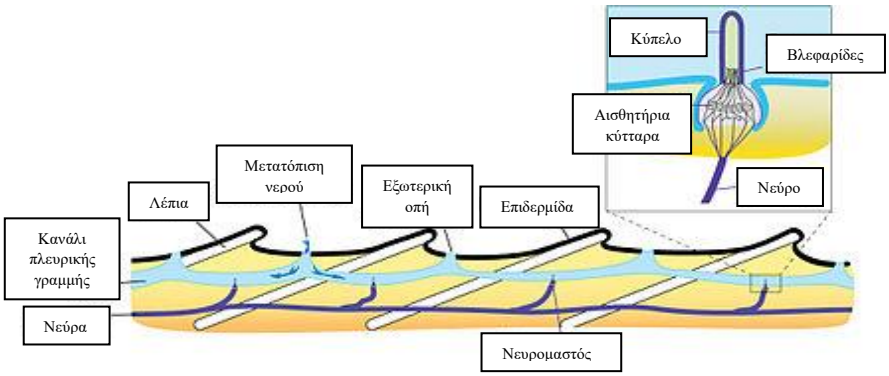

Εικόνα 6α. Σχηματική διάταξη πλευρικής γραμμής και νευρομαστών

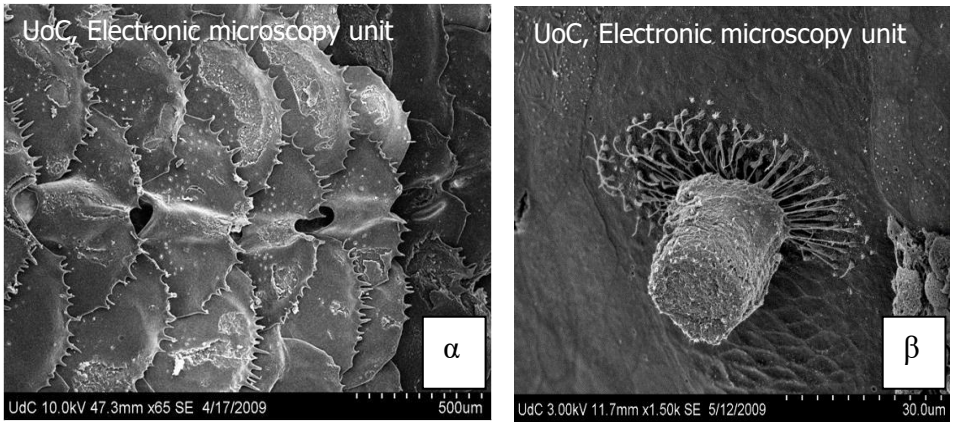

Εικόνα 6β. Νευρομαστοί Τελεόστεων στο ηλεκτρονικό μικροσκόπιο. α) διάταξη στην επιδερμίδα β) απεικόνιση της δομής ενός νευρομαστού (κύπελο και βλεφαρίδες). *Photos: P. Katharios*

Στο τέλος του ορίου της κεφαλής με τον κορμό, βρίσκεται **το βραγχιακό επικάλυμμα** (Εικόνα 7), το οποίο καλύπτει τη βραγχιακή σχισμή, προστατεύοντας τα **βράγχια**. Τα βράγχια αποτελούνται από 4 Βραγχιακά τόξα (Gill arch), πάνω στα οποία αναπτύσσονται οι Βραγχιακές άκανθες (Gill rakers), οι οποίες χρησιμεύουν στη συγκράτηση της τροφής. Πάνω στα βραγχιακά τόξα και προς την πίσω πλευρά, αναπτύσσονται τα **βραγχιακά νημάτια**, των οποίων η επιφάνεια αναδιπλώνεται σχηματίζοντας τα δισκοειδή **βραγχιακά ελάσματα** (Gill filaments), προσφέροντας μεγάλη επιφάνεια, πλούσια σε αιμοφόρα αγγεία για την ανταλλαγή των αερίων.

- Αναγνωρίστε τα βραγχιακά τόξα, τα βραγχιακά νημάτια και τις βραγχιακές άκανθες.
- Αφαιρέστε το εξωτερικό βραγχιακό τόξο και παρατηρήστε στο στερεοσκόπιο τη δομή των ελασμάτων.

Εικόνα 7. Βράγχια λαβρακιού. Βραγχιακά τόξα (Gill arch), Βραγχιακές άκανθες (Gill rakers), Βραγχιακά ελάσματα (Gill filaments) *(Φωτο. Κ. Kokkaris*).

<u>Προσδοκώμενα αποτελέσματα</u>

Οι φοιτητές, μετά το πέρας του μέρους Α, της εργαστηριακής άσκησης θα είναι σε θέση

1. να αναγνωρίζουν και να περιγράφουν
   - την ποικιλομορφία στο εξωτερικό σχήμα των ιχθύων
   - τη συστηματική ταξινόμηση του είδους που μελετάται κάθε φορά
   - τη θέση και τη λειτουργία των πτερυγίων (ζυγά και άζυγα)
   - τα είδη των λεπιών και των χρωματοφόρων κυττάρων
   - τη θέση και την λειτουργία των εξωτερικών αισθητήριων οργάνων (αναπνευστικές σχισμές ή ρώθωνες, οφθαλμός, πλευρική γραμμή)
   - του στόματος, της έδρας, της ουρογεννητικής οπής και του επικαλυμματικού οστού
   - τη δομή και τη λειτουργία των βραγχίων
2. να κάνουν χρήση εργαλείων ανατομίας, όπως λαβίδα, νυστέρι, ψαλίδι για την απομόνωση ιστών
3. να είναι σε θέση να παρατηρούν ιστούς και λέπια στο μικροσκόπιο και το στερεοσκόπιο, αντίστοιχα.

Β) ΑΝΑΤΟΜΙΑ ΚΑΙ ΕΣΩΤΕΡΙΚΗ ΟΡΓΑΝΩΣΗ ΤΕΛΕΟΣΤΕΟΥ ΙΧΘΥΟΣ

Το αξονικό μυϊκό σύστημα του κορμού και της ουράς των ιχθύων, το οποίο είναι υπεύθυνο για την προώθηση τους στο νερό, αποτελείται από τα **μυομερή** (ή μυοτόμοι) σχήματος W, τα οποία συνδέονται μεταξύ τους με κάθετες δέσμες συνδετικού ιστού, που ονομάζονται ***μυοδιαφράγματα*** (Εικόνα 8). Οι μυϊκές ίνες διακρίνονται σε λευκές, ερυθρές (πλούσιες σε αιμοφόρα αγγεία) και σε ενδιάμεσες. Το μυϊκό σύστημα σε συνδυασμό με τα πτερύγια συμβάλουν στην προώθηση και μετακίνηση των ψαριών στο νερό.

- ΤΟΜΗ 1: Με τη χρήση ψαλιδιού ή νυστεριού δημιουργήστε προσεκτικά μια τομή του δέρματος κατά μήκος της μιας πλευράς του εδρικού πτερυγίου, ξεκινώντας από την κοιλιακή χώρα.
- Με τη βοήθεια της λαβίδας, ανασηκώστε το δέρμα της δεξιάς πλευράς του κορμού. Εντοπίστε τα μυομερή και τα μυοδιαφράγματα, τους λευκούς και ερυθρούς μύες.

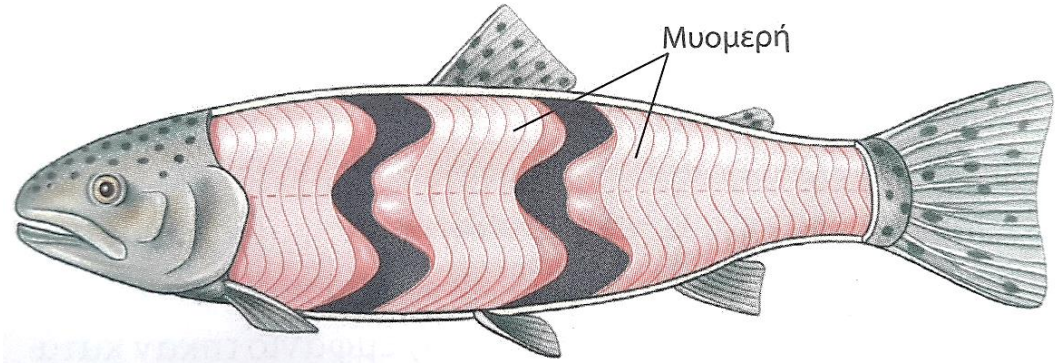

Εικόνα 8. Σχηματική απεικόνιση μυομερών μυικού συστήματος ιχθύων. Διακρίνεται η χαρακτηριστική επιφανειακή μορφή W ενός μυομεριδίου (Ζωολογία, Ολοκληρωμένες αρχές Τόμος ΙΙ, Hickman, Roberts, Keen, Eisenhour, Larson, I'Anson, 2006).

Στο εσωτερικό της σπλαχνικής κοιλότητας (Εικόνα 9), διακρίνεται το πεπτικό σύστημα του ψαριού, το οποίο αποτελείται, σε σειρά με το στόμα, από το **φάρυγγα,** τον **οισοφάγο**, **το στομάχι**, **τα πυλωρικά τυφλά**, **το έντερο** (σωληνοειδές και μικρό στα σαρκοφάγα και εξαιρετικά επίμηκες και περιελιγμένο στα φυτοφάγα ψάρια) και **την έδρα**.

Εικόνα 9. Εσωτερική οργάνωση σπλαχνικής κοιλότητας *(Φωτο. Κ. Kokkaris*).

- ΤΟΜΗ 2: Με τη χρήση ψαλιδιού ή νυστεριού δημιουργήστε προσεκτικά μια τομή ξεκινώντας από την έδρα και καταλήγοντας στη γωνία που δημιουργούν τα βράγχια. Προσέξτε την καρδιά, η οποία βρίσκεται σε αυτό το σημείο.
- Αναγνωρίστε το ήπαρ, την καρδιά και τη σπλήνα.
- Εντοπίστε τις γονάδες και τον ουρογεννητικό πόρο.
- Αναγνωρίστε τη νηκτική κύστη.
- Εντοπίστε τους νεφρούς και την χοληδόχο κύστη.

Οι αδένες που εκβάλουν στο πεπτικό σύστημα των τελεόστεων ιχθύων είναι η **χοληδόχος κύστη**, **το πάγκρεας** και **το δίλοβο ήπαρ** (Εικόνα 10). Η απορρόφηση των θρεπτικών συστατικών που προκύπτουν από την πέψη γίνεται στο έντερο, ενώ **τα πυλωρικά τυφλά** που εντοπίζονται εξωτερικά του στομάχου, συμμετέχουν στην απορρόφηση των λιπών (Εικόνα 11). Το **δίλοβο ήπαρ** εντοπίζεται πρόσθια και πλευρικά του στομάχου. Η **χοληδόχος κύστη** βρίσκεται στην εσωτερική επιφάνεια του ήπατος και εκβάλλει στο έντερο.

Εικόνα 10. Δίλοβο ήπαρ λαβρακιού *(Φωτο. Κ. Kokkaris)*

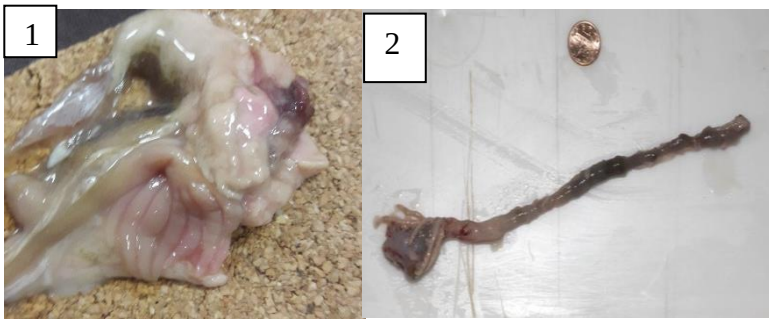

Εικόνα 11. Πυλωρικά τυφλά λαβρακιού *(Φωτο1. Ε. Φανουράκη, Φώτο2. Κ. Kokkaris)*

Τα τελικά προϊόντα της πέψης καταλήγουν στην έδρα, όπου και αποβάλλονται. Πολύ κοντά στην έδρα βρίσκεται **ο ουρογεννητικός πόρος**, στον οποίο καταλήγουν οι γεννητικοί αγωγοί, ως συνέχεια των γονάδων και η **ουροδόχος κύστη**.

Οι γονάδες (Εικόνα 12) βρίσκονται νωτιαία της σπλαχνικής χώρας.

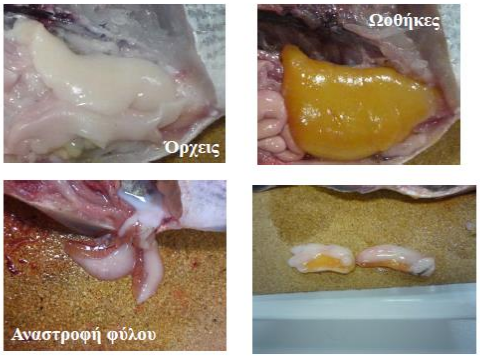

Εικόνα 12. Αρσενικές (όρχεις) και θηλυκές (ωοθήκες) γονάδες και αντικατάσταση σε φάση αναστροφής φύλου.

Photos: M. Pavlidis & S. Fragkoulis

Οι νεφροί, μέρος του απεκκριτικού συστήματος των ψαριών, είναι επιμήκης και διατρέχουν κατά μήκος της σπονδυλικής στήλης όλη την νωτιαία περιοχή της σπλαχνικής χώρας. Στην κοιλιακή πλευρά της σπονδυλικής στήλης, εντοπίζεται η **νηκτική κύστη**, η οποία ρυθμίζει την πλευστότητα των ψαριών. Οι περισσότεροι τελεόστεοι ιχθύες κατέχουν νηκτική κύστη γεμάτη με αέρια, με όγκο ικανό να εξισορροπεί την πυκνότητα του σώματος τους και να προσδίδει ουδέτερη πλευστότητα. Στα περισσότερα θαλάσσια είδη, αρκεί το 5% του όγκου του σώματος τους, ενώ τα ψάρια του γλυκού νερού χρειάζονται 7% του όγκου τους (Εικόνα 13). Καθώς η πίεση αυξάνεται με το βάθος του νερού (1atm/10m), ο όγκος αυτός μεταβάλλεται πολύ γρήγορα όταν τα ψάρια μετακινούνται στο ύψος της στήλης του νερού (Bone, 2009).

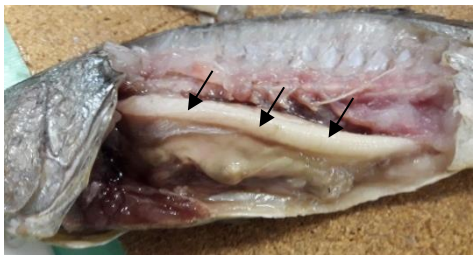

Εικόνα 13. Νηκτική κύστη κρανιού *(Argyrosomus regius)* *(Φωτο. Ελευθερία Φανουράκη)*

Στον πρόσθιο χώρο της σπλαχνικής κοιλότητας, ακριβώς πίσω από τα βράγχια, διακρίνουμε την **καρδιά**, (Εικόνα 14). Η καρδιά των ψαριών είναι δίχωρη, σχήματος S και αποτελείται από ένα κόλπο και μια κοιλία, ενώ το κυκλοφορικό σύστημα είναι κλειστό και περιλαμβάνει αρτηρίες, φλέβες και τριχοειδή αγγεία. Στο πίσω μέρος της καρδιάς μπορούμε να διακρίνουμε τον αρτηριακό βολβό, ο οποίος είναι μια διαστολή της βάσεως της κοιλιακής αορτής.



Εικόνα 14. Καρδιά *(Φωτο1. K. Kokkaris και Φωτο2. Ελευθερία Φανουράκη)*

Το νευρικό σύστημα των ψαριών αποτελείται από τον **εγκέφαλο** και το **νωτιαίο μυελό**, τα οποία αποτελούν το κεντρικό νευρικό σύστημα (Κ.Ν.Σ.), τα **κινητικά** και **αισθητήρια νευρά**, τα οποία συνδέουν το Κ.Ν.Σ. με τους υποδοχείς και τα αισθητήρια όργανα και το **αυτόνομο νευρικό σύστημα** (Α.Ν.Σ), το οποίο ελέγχει τις ακούσιες λειτουργίες.

Στο εσωτερικό της κρανιακής κοιλότητας εντοπίζεται **ο εγκέφαλος**. Ο εγκέφαλος αποτελείται από τους οσφρητικούς λοβούς, τα εγκεφαλικά ημισφαίρια, το θάλαμο και υποθάλαμο, τους οπτικούς λοβούς, την παρεγκεφαλίδα και τον προμήκη μυελό, ο οποίος καταλήγει στη νευρική χορδή (Εικόνα 15). Ο νωτιαίος μυελός διέρχεται μέσα από τα νευρικά τόξα των σπονδύλων.

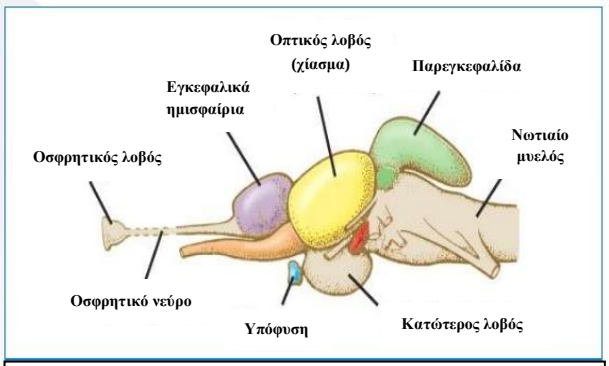

Εικόνα 15. Σχηματική απεικόνιση εγκεφάλου τελεόστεου ιχθύος.

- ΤΟΜΗ 3. Με τη χρήση ψαλιδιού ή νυστεριού δημιουργήστε προσεκτικά μια επιφανειακή τομή ξεκινώντας από το άνοιγμα του στόματος, διαμέσου των οφθαλμών και εντοπίστε τον εγκέφαλο, τον προμήκη μυελό και τη νευρική χορδή (Εικόνα 16).
- Εντοπίστε και αφαιρέστε τους ωτόλιθους. Παρατηρήστε τη δομή του ωτόλιθου στο στερεοσκόπιο.

Εικόνα 16. Τομή και Εγκέφαλος ψαριού *(Φωτο. Κ. Kokkaris*).

Ο **σκελετός** των ψαριών διακρίνεται:

1) στον **κρανιακό σκελετό**, ο οποίος αποτελείται από το νευροκρανίο (κρανιακή θήκη ή κάψα), μέσα στο οποίο εσωκλείεται ο εγκέφαλος και τα αισθητήρια όργανα και το σπλαχνοκρανίο, το οποίο αποτελείται από 5 τμήματα (γναθικό τόξο, υοειδές τόξο, βραγχιακά τόξα, βραγχιακό επικάλυμμα και βραγχιοστεγείς ακτίνες), και περικλείει τη στοματική κοιλότητα και τα βράχια (Εικόνα 17, 18).

2) στον σκελετό του άξονα (**αξονικός ή οπισθοκρανιακός σκελετός**), ο οποίος περιλαμβάνει τη **σπονδυλική στήλη, τις πλευρές** και **τα άζυγα πτερύγια** (ραχιαίο, εδρικό και ουραίο). Η σπονδυλικά στήλη αποτελείται από αμφίκοιλους σπονδύλους, οι οποίοι συνδέονται μεταξύ τους με συνδετικό ιστό και ο αριθμός τους διαφέρει με το είδος. Οι σπόνδυλοι περιλαμβάνουν ραχιαίες αποφύσεις (νευραποφύσεις) και κοιλιακές αποφύσεις (αιμαποφύσεις) και διακρίνονται σε **προαιματικούς**, στην περιοχή της κοιλιάς, όπου προσφύονται οι πλευρές, σε **αιματικούς,** στην μεταεδρική περιοχή και στο **ουρόστυλο**, το οποίο είναι ο τελευταίος σπόνδυλος και στερείται αιματικών ή νευρικών αποφύσεων. Η νευρική χορδή διέρχεται μέσα από τα νευρικά τόξα (Εικόνα 18).

3) στον **σκελετό των εξαρτημάτων** (ζυγά πτερύγια).

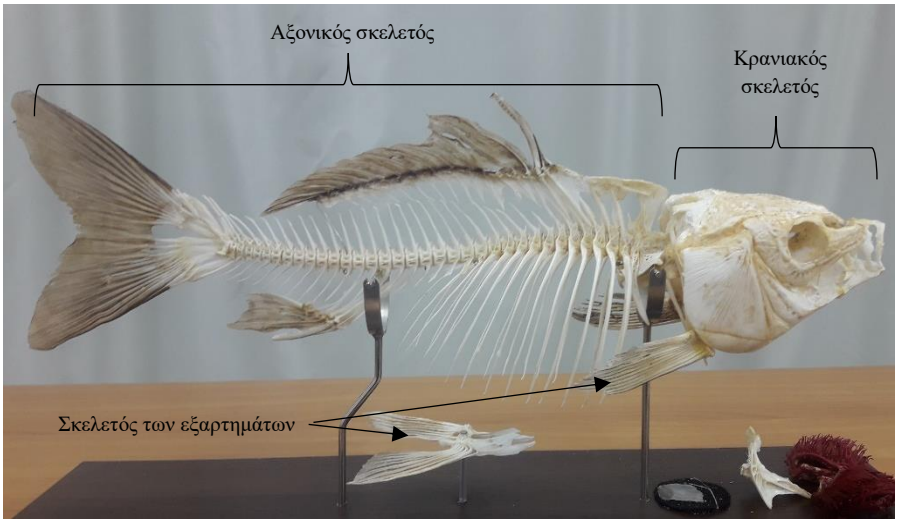

Εικόνα 17. Σκελετός τελεόστεου ιχθύος του εργαστηρίου ζωολογίας, τμήμα Βιολογίας, Π.Κ.

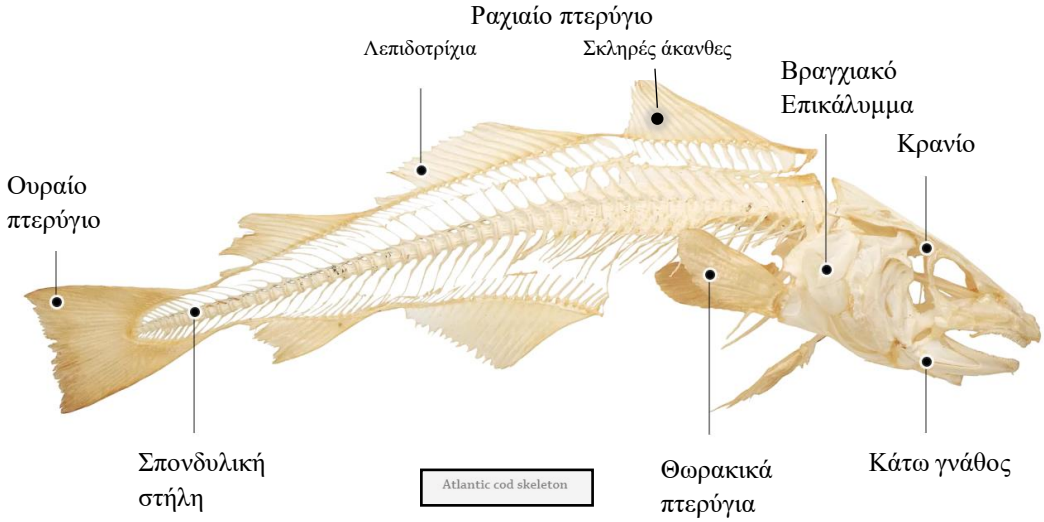

Εικόνα 18. Σκελετός μπακαλιάρου του Ατλαντικού.

- Εντοπίστε και παρατηρήστε τους σπονδύλους και τις αποφύσεις (ραχιαίες αποφύσεις (νευραποφύσεις) και κοιλιακές αποφύσεις (αιμαποφύσεις).
- Παρατηρήστε τις ακτίνες των πτερυγίων και διακρίνετε τις σκληρές άκανθες και τα λεπιδοτρίχια.
- Εντοπίστε τα οστά στήριξης του εδρικού πτερυγίου.
- Ποιες είναι οι διαφορές μεταξύ των πτερυγίων ως προς τη σύσταση σε ακτίνες?

Σημειώστε τη σύσταση κάθε πτερυγίου σε διαφορετικούς τύπους ακτινών:

Θωρακικά:…….. Κοιλιακά: …….. Ραχιαίο: ……. Εδρικό: ……. Ουραίο: …….

<u>Προσδοκώμενα αποτελέσματα</u>

Οι φοιτητές, μετά το πέρας του μέρους Β, της εργαστηριακής άσκησης θα είναι σε θέση

1. να αναγνωρίζουν και να περιγράφουν
   - το σχήμα και τους τύπους των μυών
   - τη θέση, τη δομή και τη λειτουργία των οργάνων που απαρτίζουν το πεπτικό σύστημα των οστεϊχθύων
   - τη χοληδόχο κύστη, το πάγκρεας και το δίλοβο ήπαρ
   - την καρδιά και τον σπλήνα
   - τις γονάδες
   - τους νεφρούς και τη νηκτική κύστη
   - τον εγκέφαλο
   - τους ωτόλιθους
   - τα μέρη στα οποία διακρίνεται ο σκελετός (κρανιακός, αξονικός και σκελετός εξαρτημάτων)
2. να κάνουν χρήση εργαλείων ανατομίας, όπως λαβίδα, νυστέρι, ψαλίδι για τη διενέργεια τομών για την παρατήρηση των μυομερών, των οργάνων στην σπλαχνική κοιλότητα και στο κρανίο,
3. να είναι σε θέση να παρατηρούν ιστούς στο μικροσκόπιο και το στερεοσκόπιο.

Βιβλιογραφία

Bond E.C., Biology of fishes (Second Edition), Saunders College Publishers, 1996, Pages 3-56.

Bone Q., Fish: General Review, Editor(s): John H. Steele, Encyclopedia of Ocean Sciences (Second Edition), Academic Press, 2009, Pages 467-475.

Davenport and Sayer (1993). Physiological determinants of distribution in fish. Journal of Fish Biology 43 (Supplement A): 121–146.

Hickman, Roberts, Keen, Eisenhour, Larson, I'Anson, Ζωολογία, Ολοκληρωμένες αρχές Τόμος ΙΙ, (3η έκδοση), UTOPIA, 2015, Σελίδες 724-761.

Sköld N.H., Aspengren S, Cheney L.K., Wallin M., 2016. International Review of Cell and Molecular Biology, 321, 171-219.

Κουμουνδούρος Γ. (2003). Σημειώσεις: Ιχθύες-Μορφολογία και Ανατομία Τελεόστεου Οστεϊχθύος.

Νταϊλιάνης Σ. (2014). Εργαστηριακές σημειώσεις Βιολογία ζώων ΙΙ. Μορφολογία κα εσωτερική οργάνωση Οστεϊχθύος.

http://www.fishbase.org/search.cfm