ΠΑΝΕΠΙΣΤΗΜΙΟ ΚΡΗΤΗΣ
ΤΜΗΜΑ ΒΙΟΛΟΓΙΑΣ

**ΕΡΓΑΣΤΗΡΙΟ ΖΩΟΛΟΓΙΑΣ Ι**

ΚΑΘΗΓΗΤΗΣ: ΜΥΛΩΝΑΣ ΜΩΥΣΗΣ

# ΙΣΤΟΛΟΓΙΑ

Επιμέλεια
Λέκτορας ΠΑΥΛΙΔΗΣ ΜΙΧΑΛΗΣ

ΗΡΑΚΛΕΙΟ, Νοέμβριος 2002

## ΜΕΡΟΣ Α

## ΕΠΕΞΕΡΓΑΣΙΑ ΤΩΝ ΙΣΤΩΝ ΓΙΑ ΜΙΚΡΟΣΚΟΠΙΚΗ ΕΞΕΤΑΣΗ

Η πιο κοινή μέθοδος που χρησιμοποιείται για τη μελέτη των ιστών είναι η επεξεργασία από μόνιμα ιστολογικά παρασκευάσματα που μπορεί στη συνέχεια να μελετηθούν με τη χρήση διαφόρων μικροσκοπικών τεχνικών.

## ΣΤΑΔΙΑ ΤΩΝ ΤΕΧΝΙΚΩΝ ΙΣΤΟΛΟΓΙΑΣ

1. Συλλογή και επεξεργασία δείγματος
2. Μονιμοποίηση του ιστού
3. Επεξεργασία του ιστού (Αφυδάτωση, Διαύγαση, Σκήνωση, Έγκλειση)
4. Παραγωγή τομών
5. Χρώση
6. Παρατήρηση

| Στάδιο | Σκοπός | Διάρκεια |
|---|---|---|
| **1. ΣΥΛΛΟΓΗ & ΕΠΕΞΕΡΓΑΣΙΑ ΔΕΙΓΜΑΤΟΣ** | Συλλογή, καταγραφή, ταξινόμηση και μακροσκοπική εξέταση του υλικού | |
| **2**. **ΜΟΝΙΜΟΠΟΙΗΣΗ** σε απλά ή σύνθετα υλικά | Διατήρηση μορφολογικής και χημικής σύνθεσης του ιστού | Περίπου 12 h |
| **3. ΕΠΕΞΕΡΓΑΣΙΑ** του ιστού | | |
| **3α. ΑΦΥΔΑΤΩΣΗ** σε βαθμιαία συγκέντρωση αιθυλικής αλκοόλης (30-100%) | Αφαίρεση του νερού από τους ιστούς και τα κύτταρα | 6-24 h |
| **3β. Διαύγαση** σε βενζίνη, **ξυλόλη** ή τολουόλη | Διάλυση του λίπους του ιστού. Αφαίρεση αλκοόλης και αντικατάστασή της με διαλύτη που μπορεί να αναμιχθεί με το υλικό σκήνωσης | 1-8 h |
| **3γ. ΣΚΗΝΩΣΗ** σε λιωμένη παραφίνη 58-60°C | Εμπότιση του ιστού με ουσία που εισχωρεί σε όλα τα μεσοκυττάρια διαστήματα αλλά και στα κύτταρα κάνοντας τους ιστούς δύσκαμπτους, άρα πιο ανθεκτικούς στο κόψιμο | 0.5–6 h |
| **3δ**. **ΕΓΚΛΕΙΣΗ** | Οι διαποτισμένοι με παραφίνη ιστοί τοποθετούνται σε ειδικές κασέτες έγκλεισης | |
| **4. ΠΑΡΑΓΩΓΗ ΤΟΜΩΝ** | Οι κύβοι παραφίνης τοποθετούνται σε μικροτόμο για τη παραγωγή τομών | |
| **5. ΧΡΩΣΗ** | Χρώση των τομών για να γίνει δυνατή η μικροσκοπική τους παρατήρηση | |

## 1. Συλλογή και επεξεργασία του δείγματος

**Α. Συλλογή του ιστού**

- Βιοψία
- Χειρουργική αφαίρεση
- Αυτοψία (Νεκροτομική εξέταση)

**Β. Καταγραφή – Ταξινόμηση του υλικού**

- Ιστορικό ατόμου
- Προέλευση
- Σήμανση



**Γ. Μακροσκοπική εξέταση**

- Άφιξη στο εργαστήριο
- Μακροσκοπική εξέταση
- Τοποθέτηση όλου ή μέρους του υλικού σε μικρή πλαστική κασέτα
- Επεξεργασία με παραφίνη
- Τοποθέτηση σε μονιμοποιητική ουσία (fixatitive)

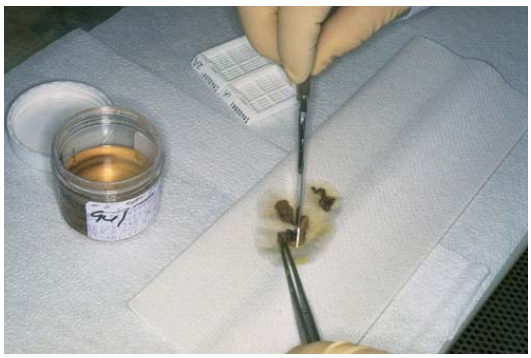

## 2. Μονιμοποίηση

Ο σκοπός της μονιμοποίησης είναι η διατήρηση της μορφολογικής και χημικής σύστασης του ιστού για όσο το δυνατό μεγαλύτερο χρονικό διάστημα. Η μονιμοποίηση πρέπει να γίνεται αμέσως μετά τη συλλογή του ιστού, έτσι ώστε να αποφευχθεί η αυτόλυση. Δεν υπάρχει τέλεια μονιμοποιητική ουσία, η φορμόλη όμως εμφανίζει τα περισσότερα πλεονεκτήματα. Ανάλογα με τον τύπο του ιστού, αλλά και τα χαρακτηριστικά που θέλουμε να παρατηρήσουμε μπορούν να χρησιμοποιηθούν διάφοροι μονιμοποιητές.

| 2.1 Κυριότερα Μονιμοποιητικά Υλικά | |
|---|---|
| 1. Αλδεΰδες | Φορμαλδεΰδη, Γλουταραλδεΰδη |
| 2. Άλατα Υδραργύρου | B-5, Zenker's |
| 3. Αλκοόλες | Μεθανόλη, Αιθανόλη |
| 4. Οξειδωτικά | Υπερμαγγανικό κάλλιο, Διχρωμικό κάλλιο, Τετροξείδιο του Οσμίου |
| 5. Πικρικά | Διάλυμα Bouin |

## 2.2 Χαρακτηριστικές ιδιότητες των μονιμοποιητικών ουσιών

### 2.2.1 Αλδεΰδες

Η φορμαλδεΰδη σχηματίζει δεσμούς με τις πρωτείνες (κυρίως με τα κατάλοιπα λυσίνης) του ιστού και έτσι επιτυγχάνεται η μονιμοποίηση. Αυτοί οι δεσμοί δεν καταστρέφουν τη δομή των πρωτεϊνών με αποτέλεσμα να διατηρείται η αντιγονικότητά τους. Για αυτό το λόγο η φορμαλδεΰδη είναι κατάλληλη για ανοσο-οξειδωτικές τεχνικές. Η φορμαλδεΰδη διαπερνά καλά τους ιστούς, αλλά εμφανίζει μικρή ταχύτητα μονιμοποίησης.

Η γλουταραλδεΰδη προκαλεί αποδιοργάνωση της α έλικας των πρωτεϊνών και έτσι δεν χρησιμοποιείται για ανοσο-οξειδωτικές χρώσεις. Σε αντίθεση με τη φορμαλδεΰδη, δεν διαπερνά καλά τους ιστούς, αλλά εμφανίζει πολύ μεγάλη ταχύτητα μονιμοποίησης. Επίσης, δίνει πολύ καλές πληροφορίες για το κυτταρόπλασμα και τον πυρήνα. Αυτές οι ιδιότητες καθιστούν τη γλουταραλδεΰδη κατάλληλη για παρατήρηση ιστών με το ηλεκτρονικό μικροσκόπιο. Η γλουταραλδεΰδη πρέπει να χρησιμοποιείται κρύα και με κατάλληλο pH και δεν μπορεί να χρησιμοποιηθεί για διάστημα μεγαλύτερο των 3 μηνών από την παρασκευή της. Επίσης, ο ιστός πρέπει να είναι φρέσκος και κατά προτίμηση να κοπεί μέσα στο διάλυμα της γλουταραλδεΰδης σε πάχος μικρότερο από 1 mm, έτσι ώστε να επιταχυνθεί η μονιμοποίηση.

### 2.2.2 Άλατα Υδραργύρου

Ο μηχανισμός με τον οποίο προκαλείται η μονιμοποίηση του ιστού είναι προς το παρόν άγνωστος. Τα πλέον γνωστά μονιμοποιητικά αυτής της κατηγορίας είναι τα B-5 και Zenker's. Εμφανίζουν μικρή διαπερατότητα και πολλές φορές προσδίδουν μια σκληρότητα στον ιστό, αλλά έχουν μεγάλη ταχύτητα μονιμοποίησης και δίνουν πολύ καλή λεπτομέρεια του πυρήνα. Χρησιμοποιούνται συνήθως για τη μονιμοποίηση του αιμοποιητικού και δικτυοενδοθηλιακού ιστού (λέμφος, σπλήνα, θύμος, νωτιαίος μυελός). Ο υδράργυρος χρειάζεται να απομακρυνθεί πριν από τη φάση της χρώσης των τομών, γιατί διαφορετικά εμφανίζονται μαύρες εναποθέσεις που εμποδίζουν την μικροσκοπική παρατήρηση.

### 2.2.3 Αλκοόλες

Η μεθανόλη και η αιθανόλη δεν χρησιμοποιούνται συχνά ως μονιμοποιητικά, γιατί αποδιατάσσουν τις πρωτεΐνες, σκληραίνουν και καθιστούν εύθραυστους τους ιστούς. Είναι όμως πολύ καλές μονιμοποιητικές ουσίες για κυτολογικά επιχρίσματα (PAP smears) γιατί δρουν ταχύτατα και δίνουν πολύ καλές λεπτομέρειες για τον πυρήνα. Επίσης, δεν δημιουργείται πρόβλημα με τη σκληρότητα και ευθραυστότητα του επιχρίσματος, γιατί το παρασκεύασμα εξετάζεται στη συνέχεια χωρίς τη διαδικασία παραγωγής τομών.

### 2.2.3 Οξειδωτικά

Τα οξειδωτικά (Υπερμαγγανικό κάλλιο, Διχρωμικό κάλλιο, Τετροξείδιο του Οσμίου) σχηματίζουν δεσμούς με τις πρωτεΐνες, αλλά τις αποδιατάσσουν. Γενικά χρησιμοποιούνται σπάνια και μόνο σε πολύ εξειδικευμένες περιπτώσεις.

### 2.2.4 Πικρικά (Bouin's solution)

Το πλέον γνωστό είναι το διάλυμα Bouin, που αποτελείται από πικρικό οξύ. Ο μηχανισμός δράσης του είναι άγνωστος, αλλά όπως και τα άλατα υδραργύρου, δίνει πολύ καλές λεπτομέρειες για τον πυρήνα χωρίς να προκαλεί σκληρότητα του ιστού. Το πικρικό οξύ είναι εκρηκτικό σε ξηρή μορφή, και σε διάλυμα βάφει τα πάντα κίτρινα, συμπεριλαμβανομένου του δέρματος. Χρησιμοποιείται για τη μονιμοποίηση ιστών και οργάνων όπως οι γονάδες, γαστρεντερικός σωλήνας, καθώς και ενδοκρινείς αδένες.

### 2.3 Παράγοντες που επηρεάζουν την μονιμοποίηση

Οι κυριότεροι παράγοντες που επηρεάζουν τη μονιμοποίηση είναι:

- **pH**
- **Διαπερατότητα** (Φορμόλη, αλκοόλες>υπερμαγγανικά> φορμαλδεΰδη)
- **Όγκος** μονιμοποιητικού προς ιστό
- **Θερμοκρασία** (αύξηση προκαλεί αύξηση της ταχύτητας μονιμοποίησης)
- **Συγκέντρωση**
- **Χρονικό διάστημα** από την αφαίρεση του ιστού μέχρι την μονιμοποίηση

Η καλύτερη μονιμοποίηση γίνεται σε ουδέτερο pH (6 – 8). Υποξία του ιστού προκαλεί πτώση του pH, για αυτό θα πρέπει να γίνεται ρύθμιση του μονιμοποιητικού έτσι ώστε να αποφεύγεται το όξινο περιβάλλον. Τα κυριότερα ρυθμιστικά είναι τα phosphate, bicarbonate, cacodylate, και veronal. Η εμπορική φορμαλδεΰδη είναι ρυθμισμένη με φωσφορικά σε pH 7.

Ένας άλλος σημαντικός παράγοντας είναι ο όγκος του μονιμοποιητικού. Η αναλογία που δίνει τα καλύτερα αποτελέσματα είναι όγκος 10:1 μονιμοποιητή προς ιστό.

Η αύξηση της θερμοκρασίας (σε τέτοιο βαθμό που να μη καταστραφεί ο ιστός), όπως συμβαίνει με όλες τις χημικές αντιδράσεις, αυξάνει τη ταχύτητα μονιμοποίησης.

Η συγκέντρωση του μονιμοποιητή πρέπει να είναι όσο το δυνατόν μικρότερη (Formalin: 10%, Glutaraldehyde: 0.25%-4%) για οικονομικούς κυρίως λόγους, αλλά και για αποφυγή αλλοιώσεων του ιστού.

Σημαντικές αλλοιώσεις θα προκληθούν αν αφεθεί ο ιστός να ξηραθεί. Έτσι, ο προς εξέταση ιστός μόλις συλλεχθεί πρέπει όσο το δυνατό ταχύτερα να τοποθετηθεί στο μονιμοποιητικό.

## 3. Επεξεργασία του ιστού

Για να μπορέσουμε να πάρουμε μια λεπτή τομή με τη χρήση μικροτόμου, οι ιστοί θα πρέπει μετά τη μονιμοποίηση να διηθηθούν με μια ουσία που θα δώσει μια σταθερή συνοχή, απαραίτητη για το κόψιμο. Αυτό επιτυγχάνεται συνήθως με τον εμποτισμό του ιστού σε παραφίνη, αλλά και σε άλλες ουσίες όπως ζελατίνη, κυτταρίνη, παραφίνες ή άλλα πλαστικά υλικά. Οι εμποτισμένοι στην παραφίνη ιστοί μπορούν να κοπούν σε πάχος 3 – 10 μ (συνήθως 6 – 8 μ) και στη συνέχεια να παρατηρηθούν σε οπτικό μικροσκόπιο. Ρητίνες του epoxy τύπου (Epon ή Araldite) χρησιμοποιούνται συνήθως για το ηλεκτρονικό μικροσκόπιο.

Στην επεξεργασία του ιστού πριν την <u>σκήνωση</u> (εμποτισμό) προηγούνται 2 κύριες φάσεις: η <u>αφυδάτωση</u> και η <u>διαύγαση</u> (καθάρισμα). Ο υγρός μονιμοποιημένος ιστός δεν μπορεί να επεξεργαστεί κατευθείαν με παραφίνη, αν δεν αφαιρεθεί πρώτα το νερό. Αυτό επιτυγχάνεται με διαδοχικά βαπτίσματα σε βαθμιαίες σειρές από μίγματα αιθανόλης με νερό (συνήθως από 70% μέχρι 100%). Μετά η αιθανόλη αντικαθίσταται από ουσίες που διαλύουν το λίπος. Καθώς οι ιστοί εμποτίζονται με το διαλυτικό γίνονται συνήθως διαφανείς και για αυτό το λόγο η φάση αυτή καλείται διαύγαση ή ξαστέρωμα ή καθάρισμα. Στη σκήνωση με παραφίνη το σύνηθες διαλυτικό που χρησιμοποιείται είναι η ξυλόλη (xylene). Άλλα διαλυτικά είναι τα toluene (έχει πολύ καλή δράση, αλλά είναι 3 φορές πιο ακριβό από τη ξυλόλη), methyl salicylate (έχει ευχάριστη οσμή, αλλά υψηλό κόστος), limolene και Clearite.

Όταν ο ιστός εμποτισθεί με το διαλυτικό τοποθετείται στη συνέχεια σε λιωμένη παραφίνη (58 - 60 °C). Η θερμότητα έχει σαν αποτέλεσμα να εξατμίζεται το διαλυτικό και οι χώροι που αδειάζουν να γεμίζουν με παραφίνη. Αυτή είναι η διεργασία του εμποτισμού ή σκήνωση. Εναλλακτικά της παραφίνης χρησιμοποιούνται διάφορα πλαστικά, όπως methyl methacrylate, glycol methacrylate, araldite, and epon που επιτρέπουν την δημιουργία λεπτότερων τομών.

## 4. Δημιουργία τομών

Τα μικρά κομμάτια της παραφίνης που περιέχουν τους ιστούς κόβονται στη συνέχεια με την ατσάλινη λεπίδα του μικροτόμου σε πάχος από 1-20 μm (συνήθως 3-8 μm).

Δημιουργία τομών - Μικροτόμος

Για το ηλεκτρονικό μικροσκόπιο, είναι απαραίτητες ακόμη λεπτότερες τομές (0,02-0,10 μm) γι' αυτό ο εμποτισμός γίνεται με σκληρή epoxy ουσία. Όταν ετοιμαστούν οι τομές, τοποθετούνται σε υδατόλουτρο και στη συνέχεια σε γυάλινες αντικειμενοφόρους. Οι αντικειμενοφόροι τοποθετούνται σε φούρνο για περίπου 15 min έτσι ώστε να υποβοηθηθεί η προσκόλληση της τομής. Σε περίπτωση εξέτασης αντιγόνων (ανοσο-ιστοχημία) το στάδιο αυτό παραλείπεται και χρησιμοποιούνται ειδικές κόλλες.

Ο εμποτισμός των ιστών σε ξυλόλη διαλύει τα λιπίδια του ιστού, γεγονός που είναι μια ανεπιθύμητη δράση όταν αυτά τα στοιχεία πρόκειται να μελετηθούν. Για την αποφυγή αυτού του προβλήματος χρειάζεται να χρησιμοποιηθεί ένας ειδικός ψυκτικός κρυοτόμος (κρυοστάτης), που επιτρέπει την σκλήρυνση του ιστού σε χαμηλές θερμοκρασίες, χωρίς να περάσουν από διεργασία εμποτισμού σε παραφίνη.

## 5. Χρώση

Με λίγες εξαιρέσεις οι περισσότεροι ιστοί είναι άχρωμοι, γεγονός που δυσκολεύει τη μικροσκοπική τους παρατήρηση. Γι' αυτό το λόγο έχουν αναπτυχθεί τεχνικές για τη χρώση των ιστών, που επιτρέπουν τόσο τη παρατήρηση των επιμέρους συστατικών του ιστού, αλλά και τη διάκριση ανάμεσα τους. Αυτό επιτυγχάνεται με τη χρήση μιγμάτων χρωστικών που έχουν τη τάση να χρωματίζουν τα στοιχεία του ιστού περισσότερο ή λιγότερο εκλεκτικά. Οι περισσότερες χρωστικές συμπεριφέρονται σαν βασικές ή όξινες ενώσεις, και έχουν τη τάση να σχηματίζουν άλατα με τις ιονίζουσες ρίζες των ιστών. Από όλες τις χρωστικές, ο συνδυασμός της αιματοξυλίνης και ηωσίνης είναι αυτός που χρησιμοποιείται πιο συχνά.



Συνήθεις χρωστικές που χρησιμοποιούνται στην ιστολογία (Από Κοντόπουλος, 1980)

| **Τεχνικές** | **Στοιχεία** | **Πυρήνας** | **Κυτόπλασμα** | **Κολλαγόνο** | **Ελαστικές ίνες** | **Δικτυωτές ίνες** |
|---|---|---|---|---|---|---|
| Α και Η | Αιματοξυλίνη & Ηωσίνη | Σκούρος γαλάζιος | Ρόδινο | Ρόδινο | Ακανόνιστα | --- |
| Τρίχρωμη χρώση Masson | Σιδηρούχα αιματοξυλίνη, όξινη φουξίνη, Ponceau 2R, ανοικτό πράσινο | Μαύρος | Κόκκινο | Πράσινο | --- | Πράσινες |
| Ελαστική χρώση Weigert | Ρεσορκίνη, φουξίνη, HCl, αιματοξυλίνη, πικρικό οξύ, Ponceau, πυκνό οξεικό οξύ | Φαιός | Κίτρινο | Κόκκινο | Μαύρες | --- |
| Διαποτισμός με άργυρο | Διάλυμα άλατος αργύρου | --- | --- | Σκούρο καφέ | --- | Μαύρες |

**Απασβεστοποίηση** (Decalcification)

Διάφοροι τύποι ιστών (π.χ. οστά) περιέχουν μεγάλες ποσότητες ασβεστίου που τους προσδίδει μια στερεότητα που δεν επιτρέπει τον αποτελεσματικό εμποτισμό τους στην παραφίνη. Αυτοί οι ιστοί πρέπει να υποστούν μια ειδική επεξεργασία αφαίρεσης του ασβεστίου πριν από τη διεργασία της σκήνωσης. Γι' αυτό το λόγο χρησιμοποιούνται μια σειρά από ουσίες, όπως νιτρικά και υδροχλωρικά οξέα, οργανικά οξέα, EDTA, ή τεχνικές (π.χ. ηλεκτρόλυση).

Τα νιτρικά και υδροχλωρικά οξέα χρησιμοποιούνται για τη ταχεία αφαίρεση μεγάλων ποσοτήτων ασβεστίου από πυκνά οστά. Το μειονέκτημά τους είναι ότι καταστρέφουν τη μορφολογία των κυττάρων και δεν συνίστανται για ευπαθείς ιστούς, όπως ο νωτιαίος μυελός. Σε τέτοιες περιπτώσεις χρησιμοποιούνται οργανικά οξέα (οξικό και μυρμηκικό οξύ). Το EDTA δεν προκαλεί αλλοιώσεις στον ιστό, αλλά έχει χαμηλή ταχύτητα διαπερατότητας και υψηλό κόστος σε μεγάλες ποσότητες. Η ηλεκτρόλυση χρησιμοποιείται σε πειραματικές περιπτώσεις όταν είναι επιθυμητή η αφαίρεση του ασβεστίου με την ελάχιστη αλλοίωση του ιστού. Πρόκειται για εξαιρετικά αργή μέθοδο που δεν μπορεί να εφαρμοστεί σε ιστολογία ρουτίνας.

# ΜΕΡΟΣ Β

# ΤΥΠΟΙ ΙΣΤΩΝ

Οι ιστοί είναι δομές που σχηματίζονται από αθροίσματα κυττάρων που πολλές φορές έχουν τα ίδια μορφολογικά χαρακτηριστικά και παρόμοιες λειτουργίες. Οι ιστοί οντογενετικά σχηματίζονται από τη διαφοροποίηση των βλαστικών στιβάδων μέσω της διαδικασίας της ιστογένεσης. Παρά τη πολυπλοκότητα που έχει το σώμα των ζωικών οργανισμών, στο ενήλικο άτομο υπάρχουν τέσσερις μόνο τύποι ιστών.

| ΤΥΠΟΙ ΙΣΤΩΝ | ΚΥΡΙΑ ΧΑΡΑΚΤΗΡΙΣΤΙΚΑ |
|---|---|
| 1. Επιθηλιακός | Πολυεδρικά κύτταρα πάρα πολύ στενά συνδεδεμένα και που έχουν ελάχιστη μεσοκυττάρια ουσία |
| 2. Συνδετικός | Άφθονη μεσοκυττάρια ουσία |
| 3. Μυϊκός | Επιμήκη κύτταρα που έχουν την ειδική λειτουργία της συστολής |
| 4. Νευρικός | Κύτταρα με μακριές αποφυάδες, που φεύγουν από το κυτταρικό σώμα και που έχουν τις ειδικές λειτουργίες να δέχονται, να παράγουν και να μεταδίδουν τα νευρικά ερεθίσματα |

## 1. ΕΠΙΘΗΛΙΑΚΟΣ ΙΣΤΟΣ

### 1.1 Χαρακτηριστικά

- Ανεπτυγμένη προσκολλητικότητα
  (στενά συνδεδεμένα κύτταρα, ισχυρή συγκόλληση)
- Ελάχιστη μεσοκυττάρια ουσία
- Παρουσία βασικού υμένα (βασική στιβάδα)
- Απουσία αγγείων
- Εξειδικεύσεις της κυτταρικής επιφάνειας

(μικρολάχνες, κροσσοί, μαστίγια, φυλλοπόδια, κερατίνη)

### 1.2 Προέλευση

- **Εξώδερμα:** Επιθήλια δέρματος & σωματικών κοιλοτήτων (στόμα, μύτη, έδρα)
- **Ενδόδερμα:** Επιθήλια γαστρεντερικού σωλήνα, αναπνευστικού συστήματος, αδένων γαστρεντερικού σωλήνα (πάγκρεας, συκώτι)
- **Μεσόδερμα:** Επιθήλια νεφρών και υπόλοιπων ιστών

### 1.3 Λειτουργία

- Καλύπτουν και επιστρώνουν τις επιφάνειες (προστασία, λίπανση)
- Έκκριση (αδένες)
- Απορρόφηση - ενεργή μεταφορά ουσιών (έντερα)
- Αισθητική (νευροεπιθήλιακα κύτταρα)
- Συσταλτική (μυοεπιθηλιακά κύτταρα)

## 1.4 Ταξινόμηση των Επιθηλιακών κυττάρων

Τα επιθηλιακά κύτταρα ταξινομούνται με βάση τη δομή και τη λειτουργία τους σε δυο μεγάλες ομάδες: τα **καλυπτήρια** και τα **αδενικά** επιθήλια. Αυτή είναι μια αυθαίρετη διάκριση γιατί υπάρχουν καλυπτήρια επιθήλια όπου όλα τα κύτταρα εκκρίνουν βλέννη (π.χ. επιθήλιο που επιστρώνει το στομάχι) ή επιθηλιακοί ιστοί όπου τα αδενικά κύτταρα είναι ελάχιστα (π.χ. τα βλεννώδη κύτταρα που είναι στο έντερο ή στην τραχεία).

### 1.4.1 Καλυπτήριος επιθηλιακός ιστός

Τα καλυπτήρια επιθήλια είναι ιστοί που τα κύτταρα τους είναι οργανωμένα σε στρώματα που φτιάχνουν μεμβράνες και σκεπάζουν την εξωτερική επιφάνεια ή καλύπτουν τις εσωτερικές κοιλότητες του σώματος, αγωγούς και τους αυλούς των αγγείων. Ταξινομούνται ανάλογα με τη μορφή που έχουν τα επιφανειακά τους κύτταρα και με τον αριθμό των κυτταρικών στρωμάτων.

**Α. Με βάση την μορφή**

- Πλακώδες (squamous): Πεπλατυσμένα κύτταρα
- Κυβικό (cuboidal): Μεγαλύτερο ύψος από το πλακώδες, 4 πλευρές περίπου ίσες
- Κυλινδρικό (columnar): Μήκος κυττάρου > πλάτος

**Β. Με βάση τον αριθμό των κυτταρικών στιβάδων**

- Απλό (simple): 1 στιβάδα, όλα τα κύτταρα εφάπτονται στον βασικό υμένα
- Πολύστιβο (stratified): τα κύτταρα σχηματίζουν πολλά στρώματα, δεν εφάπτονται όλα στον βασικό υμένα. Η μορφή των κυττάρων του επιφανειακού στρώματος καθορίζει τον τύπο του επιθηλίου.
- Ψευδοπολύστιβο (pseudostratified): Μία στιβάδα, αλλά δίνει την ψευδαίσθηση πολύστιβου. Όλα τα κύτταρα εφάπτονται του βασικού υμένα, αλλά αυτό δεν διακρίνεται πάντα γιατί οι πυρήνες είναι τοποθετημένοι σε διαφορετικά επίπεδα.

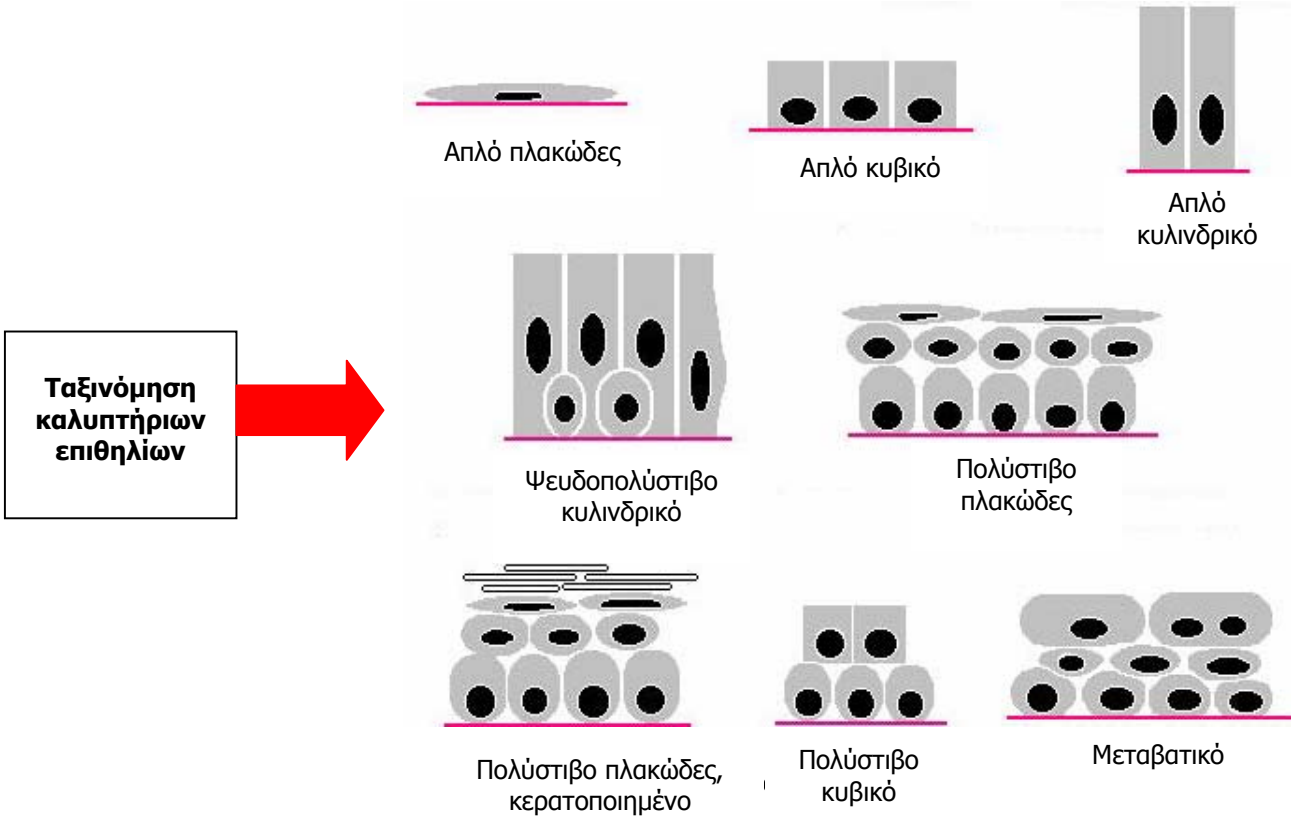

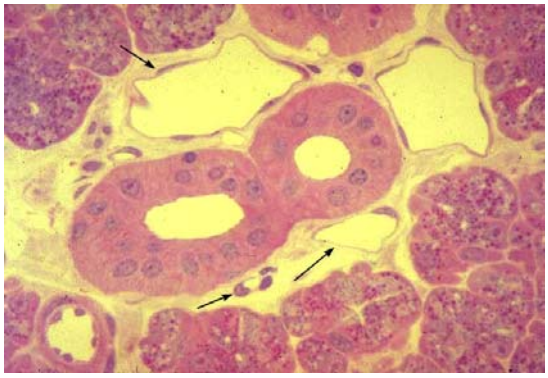

**Απλό πλακώδες επιθήλιο**

- Καλύπτει τα τριχοειδή αγγεία (ενδοθήλιο) και τις κοιλότητες περικάρδιο, υπεζωκότας, περιτόναιο (μεσοθήλιο)

Λειτουργία : Ενεργή μεταφορά με πινοκύττωση. Διευκολύνει την κίνηση των σπλάχνων (μεσοθήλιο)

← Απλό πλακώδες επιθήλιο που καλύπτει τα αιματικά αγγεία

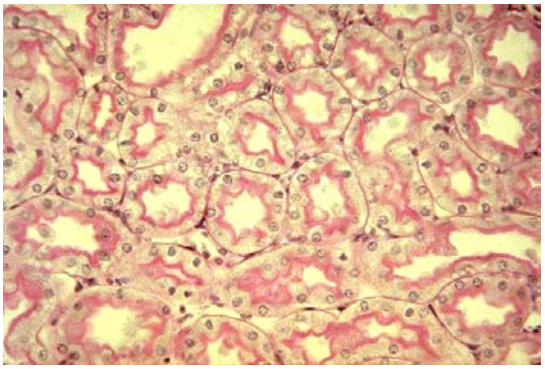

**Απλό κυβικό επιθήλιο**

- Σκεπάζει την ωοθήκη, τον θυρεοειδή, τα εγγύς και άπω εσπειραμένο & αθροιστικά σωληνάρια των νεφρών

Λειτουργία : Κάλυψη, έκκριση

← Απλό κυβικό επιθήλιο με μικρολάχνες (PAS stain, φλοιός του νεφρού)

**Απλό κυλινδρικό επιθήλιο**

- Καλύπτει τα έντερα και τη χοληδόχο κύστη

Λειτουργία : Προστασία, λίπανση, απορρόφηση, έκκριση

← Απλό κυλινδρικό επιθήλιο (χοληδόχος κύστη)

**Ψευδοπολύστιβο κυλινδρικό επιθήλιο**

- Καλύπτει την τραχεία, βρόγχους, ρινική κοιλότητα
- Επιστρώνει την επιδιδυμίδα & τα απαγωγά σωληνάρια

Λειτουργία : Προστασία, μεταφορά σωματιδίων έξω από τους σωλήνες που μεταφέρουν αέρα, έκκριση

← Ψευδοπολύστιβο κυλινδρικό επιθήλιο (τραχεία)

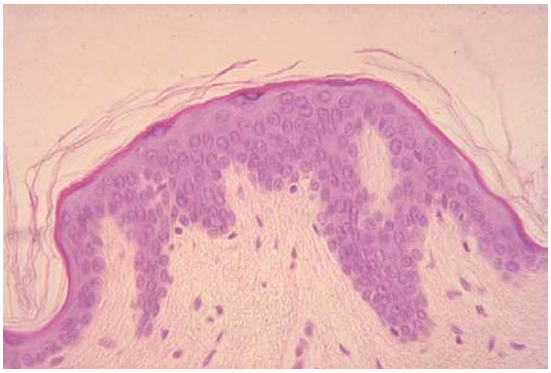

**Πολύστιβο πλακώδες κερατινοποιημένο**

- Επιδερμίδα

Λειτουργία : Προστασία, εμποδίζει τις απώλειες νερού

← Πολύστιβο πλακώδες κερατινοποιημένο (επιδερμίδα)

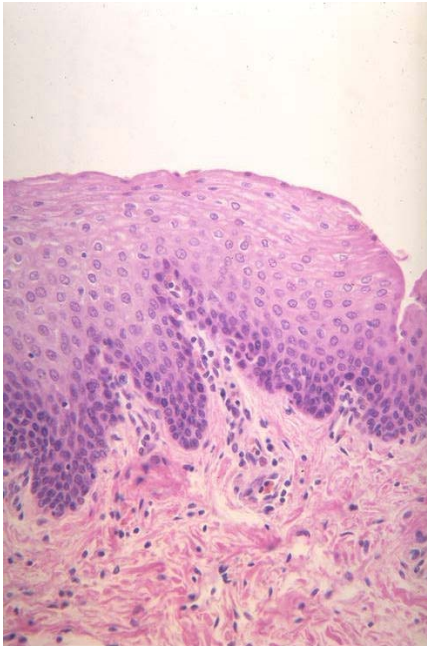

**Πολύστιβο πλακώδες μη κερατινοποιημένο**

- Στόμα, οισοφάγος, κόλπος, έδρα

Λειτουργία: Προστασία, εμποδίζει τις απώλειες νερού, έκκριση

← Πολύστιβο πλακώδες μη κερατινοποιημένο (κόλπος)

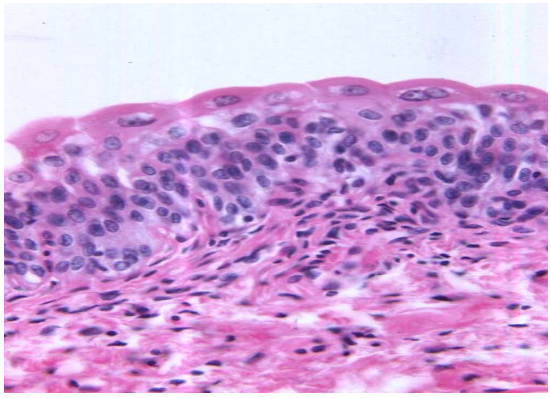

**Μεταβατικό επιθήλιο**

- Ουροδόχος κύστη, ουρητήρας, νεφρικοί κάλυκες

Λειτουργία: Προστασία

← Μεταβατικό επιθήλιο (Ουροδόχος κύστη)

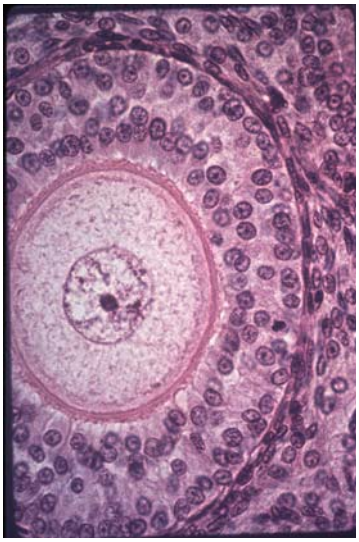

Α. Πολύστιβο κυβικό επιθήλιο

(αναπτυσσόμενο ωοθηλάκιο)

Β. Πολύστιβο κυλινδρικό επιθήλιο

(ιδρωτοποιοί αδένες)

**Α. Πολύστιβο κυβικό επιθήλιο**
- Ιδρωτοποιοί αδένες, αναπτυσσόμενα ωοθυλάκια. Λειτουργία: Προστασία, έκκριση
**Β. Πολύστιβο κυλινδρικό επιθήλιο**
- Επιπεφυκότας, πόροι από μεγάλους αδένες. Λειτουργία: Προστασία

**Εξειδικεύσεις της κυτταρικής επιφάνειας**

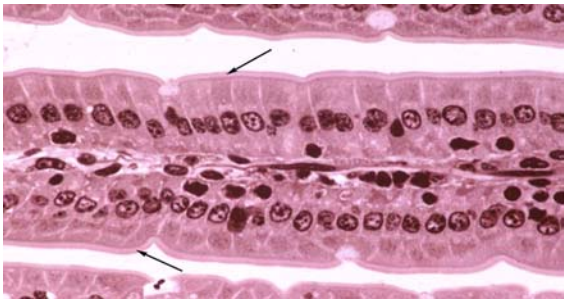

**Απλό κυλινδρικό με μικρολάχνες (microvilli)**

- Πολλαπλές προεξοχές
- Παχύτερος γλυκοκάλυκας
- Έντονη πινοκύττωση
- Αύξηση της απορρόφησης

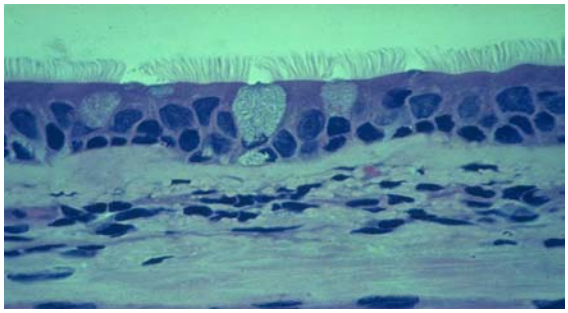

**Κροσσοί και μαστίγια (cilia)**

- Επιμήκεις, κινητές δομές με κυτταρική μεμβράνη και μικροσωληνίσκους

**Φυλλοπόδια ή πεταλλιοπόδια**

Φυλλοειδείς προεκβολές στρογγυλών κυττάρων ή πολύ μακριές, λεπτές προεκβολές επίπεδων κυττάρων. Παρατηρούνται στο ενδοθήλιο των αγγείων ή των νευρικών κυττάρων.

### 1.4.2 Αδενικά επιθήλια

Οι αδενικοί επιθηλιακοί ιστοί είναι αυτοί που αποτελούνται από κύτταρα που ειδικεύονται στο να φτιάχνουν ένα υγρό έκκριμα που διαφέρει σε σύνθεση από το αίμα ή το μεσοκυττάριο υγρό. Αυτή η διεργασία συνοδεύεται συνήθως από μια ενδοκυτταρική σύνθεση μακρομορίων. Αυτές οι ουσίες αποθηκεύονται τις περισσότερες φορές σαν μικρά εκκριτικά κοκκία. Η φύση που έχουν αυτά το μακρομόρια ποικίλλει: εκκρίνουν ένζυμα (π.χ. πάγκρεας), λιπίδια (π.χ. επινεφρίδια και σμηγματογόνοι αδένες) ή σύμπλοκα από υδατάνθρακες και πρωτεΐνες (π.χ. σιελογόνοι αδένες). Στο μαζικό αδένα εκκρίνονται και οι τρεις ουσίες. Οι αδένες εκκρίνουν σε ελεύθερες επιφάνειες, όπως η επιδερμίδα ή σε ανοικτές κοιλότητες, όπως ο πεπτικός σωλήνας ή μεταφέρουν το προϊόν τους σε άλλους ιστούς - στόχους μέσω του κυκλοφορικού συστήματος. Τα αδενικά επιθήλια μπορούν να ταξινομηθούν σε :

- Μονοκύτταροι αδένες, που αποτελούνται από μεμονωμένα αδενικά κύτταρα (π.χ. Λαγηνωτό κύτταρο που βρίσκεται στην επένδυση του λεπτού εντέρου ή στον αναπνευστικό σωλήνα),
- Απλοί πολυκύτταροι αδένες, που αποτελούνται από αθροίσματα κυττάρων, και

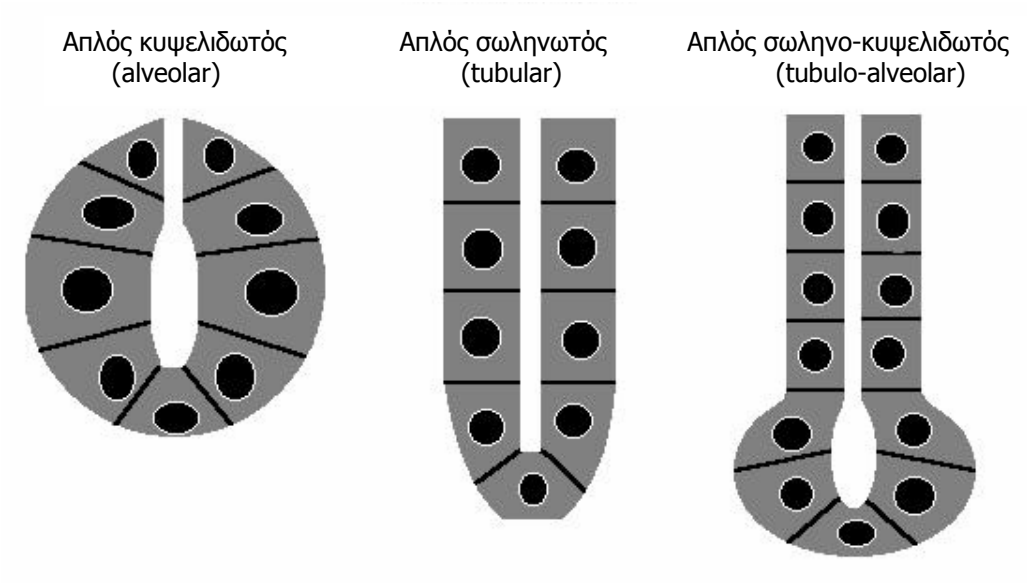


- Σύνθετοι αδένες

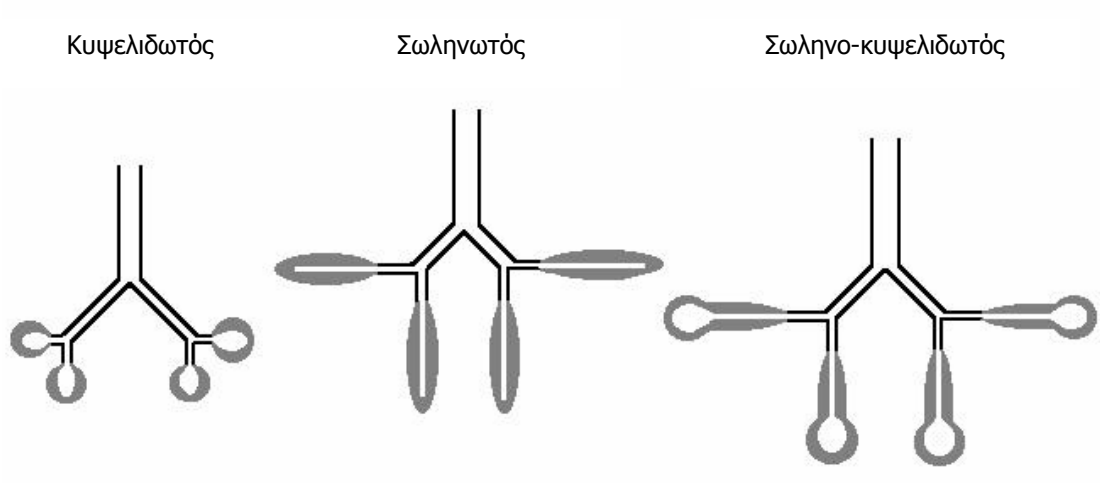

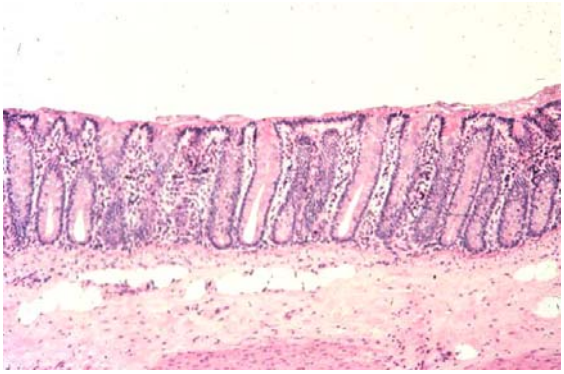

**Απλός σωληνωτός**

- Ένας μόνο πόρος χωρίς διακλαδώσεις
- Μοιάζει με δοκιμαστικό σωλήνα
- Επιστρώνεται από εκκριτικά κύτταρα (π.χ. πρωκτός)

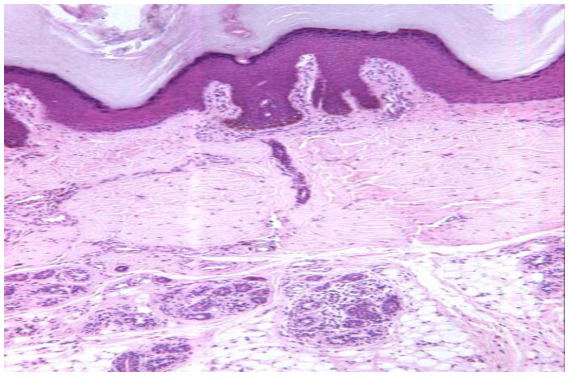

**Απλός σωληνωτός ελικοειδής**
(simple coiled tubular glands)

- Ένας μόνο πόρος, αλλά το εκκριτικό σύστημα βρίσκεται βαθύτερα στον ιστό και σχηματίζει έλικες
- π.χ. ιδρωτοποιοί αδένες

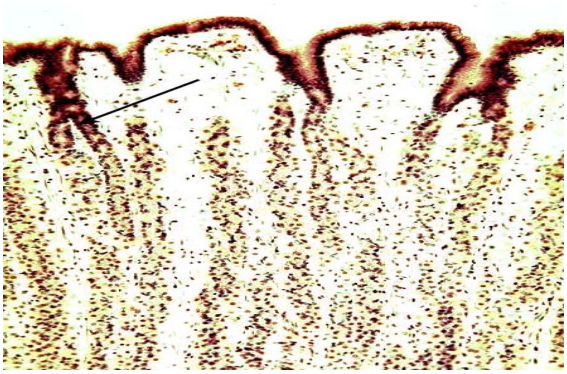

**Απλός σωληνωτός διακλαδισμένος**
(simple branched tubular)

- Ένας μόνο πόρος, αλλά με παραπάνω από μία εκκριτικές μονάδες
- π.χ. εντερικό βλεννογόνο

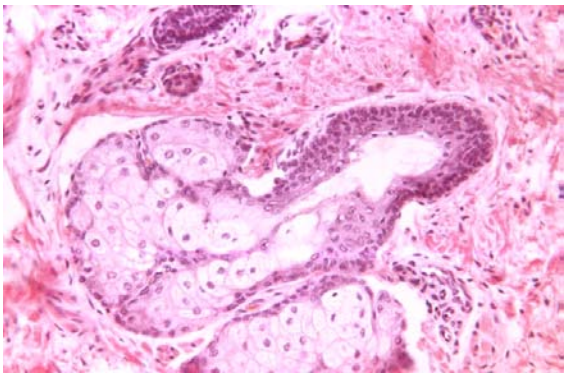

**Απλός κυψελιδωτός διακλαδισμένος**
(simple branched acinar)

- Ένας μόνο πόρος, αλλά με πολλαπλές σφαιρικές εκκριτικές μονάδες
- π.χ. σμηγματογόνοι αδένες

**Σύνθετος σωληνωτός**
(compound tubular)

- Σχηματίζουν «κλάδια» και οι εκκριτικές μονάδες είναι σωληνοειδείς
- π.χ. βλεννογόνοι αδένες

**Σύνθετος κυψελιδωτός**
(compound acinar)

- Σχηματίζουν «κλάδια» και οι εκκριτικές μονάδες είναι σφαιρικές
- π.χ. ορογόνοι αδένες παγκρέατος

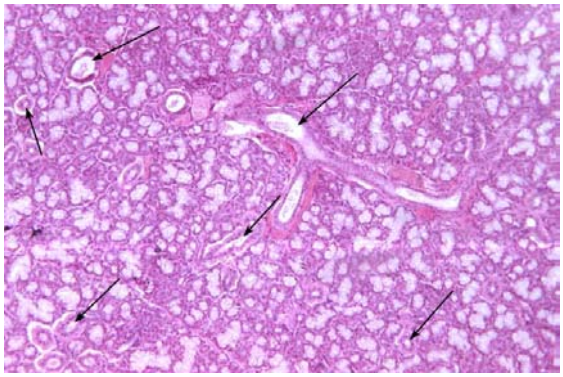

**Σύνθετος σωληνο-κυψελιδωτός**
(compound tubulo-acinar)

- Σχηματίζουν «κλάδια» και οι εκκριτικές μονάδες είναι σφαιρικές με σωληνοειδή καλύμματα
- π.χ. σιελογόνοι αδένες

**ΚΑΤΑΤΑΞΗ ΑΔΕΝΩΝ ΣΥΜΦΩΝΑ ΜΕ ΤΟΝ ΤΡΟΠΟ ΕΚΚΡΙΣΗΣ ΤΩΝ ΠΡΟΙΟΝΤΩΝ ΤΟΥΣ**

**1. Μεροκρινείς:** Τα εκκριτικά κοκκία που σχηματίζονται μέσα στα κύτταρα εκκρίνονται στην κοιλότητα με εξωκύττωση (δεν χάνεται κυτταρικό υλικό).
**2. Ολοκρινείς**: Το εκκριτικό κύτταρο γεμίζει από το έκκριμα και ο πυρήνας μικραίνει. Το κύτταρο πεθαίνει και αποβάλλεται ολόκληρο, απελευθερώνοντας το περιεχόμενό του (π.χ. σμηγματογόνοι αδένες).
**3. Αποκρινείς**: Το εκκριτικό προϊόν διώχνεται και αποβάλλονται μαζί του τμήματα του κυτταροπλάσματος (π.χ. μαστικοί αδένες, ιδρωτοποιοί αδένες).

Μεροκρινείς (merocrine) | Αποκρινείς (apocrine) | Ολοκρινείς (holocrine)

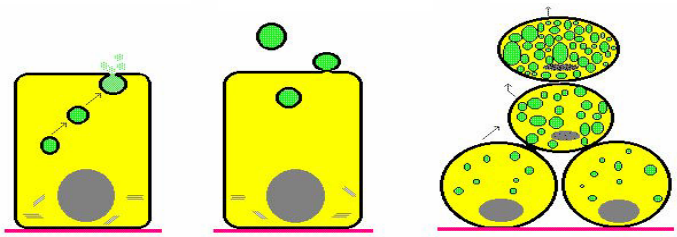

Ορογόνοι αδένες (serous) | Βλενογόνοι αδένες (mucus) | Μικτοί αδένες (mixed)



## 2. ΣΥΝΔΕΤΙΚΟΣ ΙΣΤΟΣ

Χαρακτηρίζεται από την παρουσία πολλών ειδών κυττάρων που είναι τοποθετημένα μέσα σε άφθονη μεσοκυττάρια ουσία, η οποία παράγεται από αυτά τα κύτταρα. Η μεσοκυττάρια ουσία αποτελείται από **ίνες** που έχουν καθορισμένη μικροσκοπική δομή και από **άμορφη διάμεση ουσία**. Υπάρχουν 3 κύριοι τύποι από ίνες του συνδετικού ιστού: οι *ίνες κολλαγόνου, οι ελαστικές, και οι δικτυωτές ίνες*. Οι ίνες αυτές είναι μοιρασμένες άνισα ανάμεσα στους διάφορους τύπους του συνδετικού ιστού και σε πολλές περιπτώσεις οι ίνες που επικρατούν είναι αυτές που δίνουν τις ειδικές ιδιότητες του ιστού. Ο συνδετικός ιστός αναπτύσσεται από το μεσέγχυμα που προέρχεται από το μεσόδερμα.

Οι κυριότερες λειτουργίες του συνδετικού ιστού είναι: η υποστήριξη των κυττάρων, η υποστήριξη των μαλακών ιστών και η στήριξη (οστά, χόνδροι), το γέμισμα των χώρων μεταξύ των οργάνων (τένοντες, σύνδεσμοι), η άμυνα του οργανισμού (αίμα), και η θρέψη (αποθήκευση θρεπτικών, μεταφορά με το αίμα, λιπώδης ιστός).

**Υποδιαιρέσεις των κύριων τύπων του συνδετικού ιστού**

| ΣΥΝΔΕΤΙΚΟΣ ΙΣΤΟΣ | | | | | |
|---|---|---|---|---|---|
| Κύριος συνδετικός ιστός | | | Συνδετικοί ιστοί με ειδικές ικανότητες | Χόνδρος | Οστά |
| Χαλαρός | Πυκνός | | Λιπώδης | | |
| | Κανονικός | Ακανόνιστος | Ελαστικός | | |
| | | | Αιμοποιητικός | | |
| | | | Βλεννώδης | | |

### 2.1 Ίνες

Οι **κολλαγόνες** ίνες (οι πιο πολυάριθμες ίνες στο συνδετικό ιστό), όταν είναι φρέσκες είναι άχρωμα νημάτια, αλλά όταν βρίσκονται σε μεγάλη ποσότητα μέσα στους ιστούς φαίνονται άσπρες (π.χ. οι τένοντες και οι απονευρώσεις). Οι κολλαγόνες ίνες είναι οξύφιλες και χρωματίζονται **ρόδινες** με ηωσίνη, **βαθύ γαλάζιο** με την τρίχρωμη χρώση Mallory και **πράσινες** με την τρίχρωμη χρώση Masson. Οι κολλαγόνες ίνες αποτελούνται κυρίως από μια σκληροπρωτεΐνη, το κολλαγόνο που τα κύρια αμινοξέα που περιέχει είναι η γλυκίνη (33,5%), η προλίνη (12%) και η υδρόξυπρολίνη (10%). Το υπόλοιπο αποτελείται από άλλα αμινοξέα και χαμηλά ποσά σε θειούχα αμινοξέα και τυροσίνη.

Οι **ελαστικές** ίνες διακρίνονται εύκολα από τις κολλαγόνες, γιατί είναι λεπτότερες και δεν έχουν επιμήκεις γραμμώσεις. Διακλαδίζονται και ενώνονται η μία με την άλλη σχηματίζοντας ένα ανώμαλο δίκτυο. Όταν είναι φρέσκες και σε μεγάλη ποσότητα έχουν χαρακτηριστικό κίτρινο χρώμα. Οι ελαστικές ίνες χρωματίζονται λίγο και όχι πάντα με αιματοξυλίνη και ηωσίνη. Για να παρατηρηθούν χρειάζεται χρώση με ρεσορκίνη-φουξίνη, αλδεϋδηφουξίνη ή ορκεΐνη που χρωματίζουν τις ίνες **πορφυρές** ή **σκούρες κυανές**. Το κύριο συστατικό των ελαστικών ινών είναι μια σκληροπρωτεΐνη, η ελαστίνη που έχει ίδια σύνθεση με το κολλαγόνο (είναι πλούσια σε προλίνη και γλυκίνη), αλλά περιέχει και μεγάλα ποσά βαλίνης, αλανίνης, δεσμοσίνης και ισοδεσμοσίνης. Εκτός από ελαστικές ίνες, η ελαστίνη συναντάται και με μορφή θυριδωτών μεμβρανών στα τοιχώματα των αγγείων.

Οι **δικτυωτές** ίνες είναι πολύ λεπτές, και με διάμετρο που είναι ίδια με τα ινίδια του κολλαγόνου. Δεν διακρίνονται σε παρασκευάσματα που έχουν χρωματιστεί με αιματοξυλίνη και ηωσίνη και χρειάζεται να εμποτιστούν με άλατα υδραργύρου (φαίνονται **καφέ**) ή με την τεχνική PAS. Οι δικτυωτές ίνες αποτελούνται κύρια από κολλαγόνο, αλλά εμφανίζουν υψηλότερο ποσοστό σε εξόζες – 6 ως 12% σε αντίθεση με 1% που είναι στο κολλαγόνο.

### 2.2 Κύτταρα του συνδετικού ιστού

Η κυτταρική εξειδίκευση στο συνδετικό ιστό έχει δημιουργήσει διάφορα είδη κυττάρων που το καθένα έχει τα δικά του μορφολογικά και λειτουργικά χαρακτηριστικά όπως π.χ. οι ινοβλαστες, τα μακροφάγα, τα αδιαφοροποίητα μεσεγχυματικά κύτταρα, τα πλασματοκύτταρα, τα λιποκύτταρα και τα σιτευτικά κύτταρα.

### 2.3 Άμορφη διάμεση ουσία

Η άμορφη μεσοκυττάρια ουσία είναι άχρωμη, διαφανής, ομοιογενής και κολλώδης. Στο συνδετικό ιστό γεμίζει το χώρο μεταξύ των κυττάρων και δρα σαν ένας φραγμός στην είσοδο ξένων σωμάτων στους ιστούς. Η μεσοκυττάρια ουσία διατηρείται πολύ λίγο σε ιστολογικά μονιμοποιητικά υλικά. Αποτελείται κυρίως από όξινους βλεννοπολυσακχαρίτες και γλυκοπρωτεΐνες (συμπλέγματα από πρωτεΐνες και υδατάνθρακες). Οι κύριοι όξινοι βλεννοπολυσακχαρίτες είναι το υαλουρονικό οξύ (δέρμα, ομφάλιος λώρος, υαλοειδές σώμα, αρθρικό υγρό, καρδιακές βαλβίδες), η χονδροϊτίνη (κερατοειδής, εμβρυϊκός χόνδρος), η χονδροϊτίνη-4-θειϊκή (χόνδρος, οστά, κερατοειδής, δέρμα), η χονδροϊτίνη-6-θειϊκή (χόνδρος, τένοντες, ομφάλιος λώρος, μεσοσπονδύλιος δίσκος, εμβρυϊκός χόνδρος), η θειϊκή χονδροϊτίνη Β (δέρμα, τένοντες, σύνδεσμοι, καρδιακές βαλβίδες) και η θειϊκή κερατίνη (χόνδρος, μεσοσπονδύλιος δίσκος, οστά, κερατοειδής).




**(A)** Χαλαρός συνδετικός ιστός που περιέχει κολλαγόνες και ελαστικές ίνες.
**(B)** Πυκνός συνδετικός ιστός σε παρασκεύασμα τένοντα.

## 2.4 ΑΙΜΑ

- Έμμορφα συστατικά ή κύτταρα του αίματος
- Πλάσμα : υγρή φάση
  (Ορός = πλάσμα – ινωδογόνο & παράγοντες πήξης)

### 2.4.1 ΕΜΜΟΡΦΑ ΣΥΣΤΑΤΙΚΑ

(Α) ΕΡΥΘΡΟΚΥΤΤΑΡΑ
- Απύρηνα (θηλαστικά)
- Σχήμα αμφίκοιλου δίσκου
- Διάμετρος 6-7.2 μm

(Β) ΛΕΥΚΟΚΥΤΤΑΡΑ
Με βάση τα ειδικά κοκκία του κυτταροπλάσματος: Κοκκιώδη / Άκοκκα
- Με βάση την μορφολογία του πυρήνα: Πολυμορφοπύρηνα / Μονοπύρηνα
- Με βάση τον τόπο παραγωγής
  Μυελικά (μυελός των οστών)
  Λεμφικά (λεμφαδένες, σπλήνα, θύμος, λεμφοζίδια του βλεννογόνου του γαστρεντερικού συστήματος)

ΚΟΚΚΙΩΔΗ ΛΕΥΚΟΚΥΤΤΑΡΑ

- Ακανόνιστοι πυρήνες
- Ειδικά κοκκία στο κυτταρόπλασμα

| ΤΥΠΟΙ | % | Διάμετρος (μm) | Λοβοί | Λειτουργία |
|---|---|---|---|---|
| ΟΥΔΕΤΕΡΟΦΙΛΑ | 60-70 | 12 | 2-5 (σαν λουκάνικο) | Ενεργά φαγοκύτταρα |
| ΗΩΣΙΝΟΦΙΛΑ | 1-4 | 9 | 2 (Ωοειδή κοκκία) | Αλλεργίες (φαγοκυττάρωση) |
| ΒΑΣΕΟΦΙΛΑ | 0-1 | 12 | 1 (μεγάλα κοκκία, καλύπτουν πυρήνα) | Φλεγμονές, φαγοκυττάρωση |

**Ουδετερόφιλο** **Ηωσινόφιλο** **Βασεόφιλο**

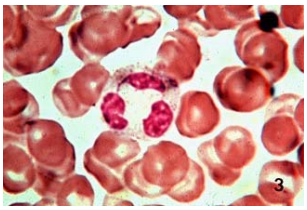

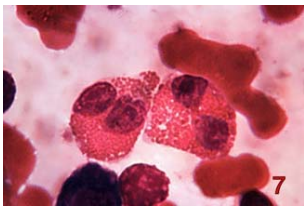

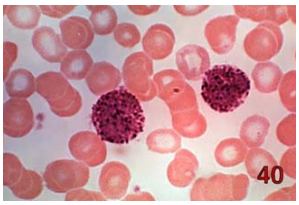


(http://www.cicchetti1.com/rob/histo_links.html)

ΑΚΟΚΚΑ ΛΕΥΚΟΚΥΤΤΑΡΑ

- ΛΕΜΦΟΚΥΤΤΑΡΑ
  - Σφαιρικά, 6-8 μm, ελάχιστο κυτταρόπλασμα
  - Ετερογενής κυτταρικός πληθυσμός (διαφέρουν σε μέγεθος, πυκνότητα)
  - Ανοσοαμυντικό σύστημα

- ΜΟΝΟΚΥΤΤΑΡΑ
  - Πυρήνας (ωοειδής, σαν πέταλο ή σαν νεφρός) έκκεντρος,
  - Διάμετρος 9-12 μm
  - Ανήκουν στο Δικτυοενδοθηλιακό σύστημα και αφού μπουν στο συνδετικό ιστό, μετατρέπονται σε μακροφάγα

ΑΙΜΟΠΕΤΑΛΙΑ (Θηλαστικά)

- Απύρηνα, 2-5 μm, 150-300 χιλ/mm$^3$, χρόνος ζωής 8 μέρες
- Δύσκολο να μετρηθούν (έχουν την τάση να συγκολλούνται σε σωρούς)
- Αιμόσταση

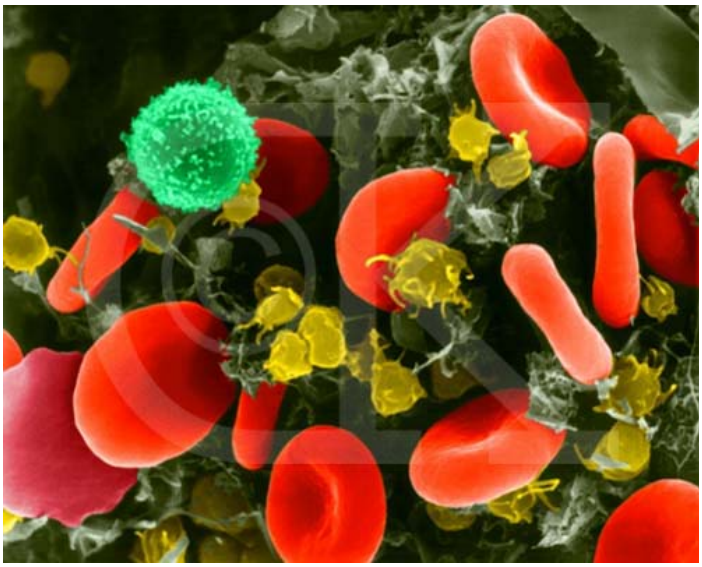

Ανθρώπινα Ερυθρά αιμοσφαίρια (κόκκινα), αιμοπετάλια (κίτρινα) και λεμφοκύτταρα (ανοιχτό πράσινο) (SEM x 9,900) (www.DennisKunkel.com)

**Μέγεθος και αριθμός ερυθροκυττάρων σε διάφορα σπονδυλωτά**

| Είδος | Μέγεθος (μm) | Αριθμός (ανά mm$^3$) |
|---|---|---|
| Ελάφι (*Tragulus*) | 2,5 | |
| Κατσίκι | 4,1 | 10.000.000 |
| Άλογο | 4,6 | |
| Γάτα | 6,5 | |
| Λαγός | 6,9 | 7.000.000 |
| Σκύλος | 7,3 | |
| Άνθρωπος | 7,5 | 5.000.000 |
| Ελέφαντας | 9,4 | |
| Χέλι | 11 | |
| Κοτόπουλο | 12 | |
| Lamprey | 13 | 133.000 |
| Περιστέρι | 14 | (1.600.000-6.500.000)* |
| Κυπρίνος | 17 | (133.000- 2.000.000)** |
| Χελώνα | 20 | 630.000 |
| Βάτραχος | 22 | 400.000 |
| Σαλαμάνδρα (*Amphiuma*) | 75 | 95.000 |

*Πτηνά
**Ψάρια

## 2.5 ΧΟΝΔΡΙΝΟΣ ΙΣΤΟΣ

Ο χόνδρινος ιστός είναι ένας στέρεος αλλά παράλληλα εύκαμπτος τύπος συνδετικού ιστού. Η επιφάνεια του είναι συνήθως λεία και ελαστική. Οι κύριες λειτουργίες του είναι η υποστήριξη των μαλακών μορίων και η εξασφάλιση λείας επιφάνειας στις αρθρώσεις, διευκολύνοντας έτσι τις κινήσεις των οστών. Το μεσοκυττάριο υγρό του αποτελείται κυρίως από θειϊκή χονδροϊτίνη και κολλαγόνο ή ελαστίνη. Ο χόνδρινος ιστός δεν έχει αγγεία. Τρέφεται με διάχυση από τα τριχοειδή που βρίσκονται στο συνδετικό ιστό που είναι κοντά του ή με το αρθρικό υγρό που βρίσκεται στις αρθρικές κοιλότητες.

Διακρίνονται 3 τύποι χόνδρινου ιστού: ο υαλώδης, ο ινώδης και ο ελαστικός χόνδρος. Ο φρέσκος **υαλώδης** χόνδρος έχει χρώμα κυανόλευκο και είναι διαφανής. Στο έμβρυο, χρησιμεύει σαν προσωρινός σκελετός και αντικαθίσταται αργότερα από τα οστά. Ανάμεσα στη διάφυση και την επίφυση, στα μακριά οστά που αναπτύσσονται, ο επιφυσιακός δίσκος, που αποτελείται από υαλώδη χόνδρο, είναι υπεύθυνος για την επιμήκη αύξηση των οστών. Σε ενήλικα άτομα, ο υαλώδης χόνδρος βρίσκεται κυρίως στα τοιχώματα των αναπνευστικών οδών (τραχεία και βρόγχοι), στο κοιλιακό μέρος των πλευρών και στις επιφύσεις από τα οστά που βρίσκονται στις αρθρώσεις (αρθρικός χόνδρος). Το 40% του ξηρού βάρους του υαλώδη χόνδρου αποτελείται από κολλαγόνες ίνες και ινίδια που είναι τοποθετημένα μέσα σε μια άμορφη μεσοκυττάρια ουσία (**matrix**). Σε συνήθη ιστολογικά παρασκευάσματα οι κολλαγόνες ίνες δεν διακρίνονται από την αμόρφη ουσία γιατί, (α) έχουν πολύ μικρό μέγεθος και (β) παρόμοιο δείκτη διάθλασης με αυτόν που έχει η άμορφη ουσία. Τα περισσότερα χονδροκύτταρα είναι τοποθετημένα σε ισογενείς ομάδες και περιβάλλονται από μια συμπύκνωση της άμορφης ουσίας, την κάψα (lacuna).

Ο **ελαστικός** χόνδρος είναι εύκαμπτος, γεγονός που οφείλεται στην παρουσία ινιδίων ελαστίνης στο μεσοκυττάριο υλικό. Ο φρέσκος ελαστικός χόνδρος έχει κιτρινωπό χρώμα και βρίσκεται στο πτερύγιο του αυτιού, στους εξωτερικούς ακουστικούς πόρους, στα τοιχώματα της ευσταχιανής σάλπιγγας, στην επιγλωττίδα, και σε μερικούς χόνδρους του λάρυγγα. Όπως και με τον υαλώδη χόνδρο, ο ελαστικός έχει περιχόνδριο και μεγαλώνει, κύρια με εναποθετική αύξηση και είναι λιγότερο ευαίσθητος σε καταστρεπτικές διεργασίες απ' ότι ο υαλώδης.

Ο **ινώδης** χόνδρος βρίσκεται στους μεσοσπονδύλιους δίσκους, στις προσφύσεις ορισμένων συνδέσμων, στα οστά και στην ηβική σύμφυση. Είναι πάντα συνδεδεμένος με πυκνό συνδετικό ιστό και τα όρια ανάμεσά στους δυο ιστούς δεν είναι πάντοτε ευδιάκριτα. Περιέχει χονδροκύτταρα όμοια με αυτά που βρίσκονται στον υαλώδη χόνδρο, είτε μοναχικά ή σε μικρές ομάδες. Η θεμέλια ουσία του αποτελείται από μεγάλο αριθμό κολλαγόνων ινών που φαίνονται εύκολα στο οπτικό μικροσκόπιο.

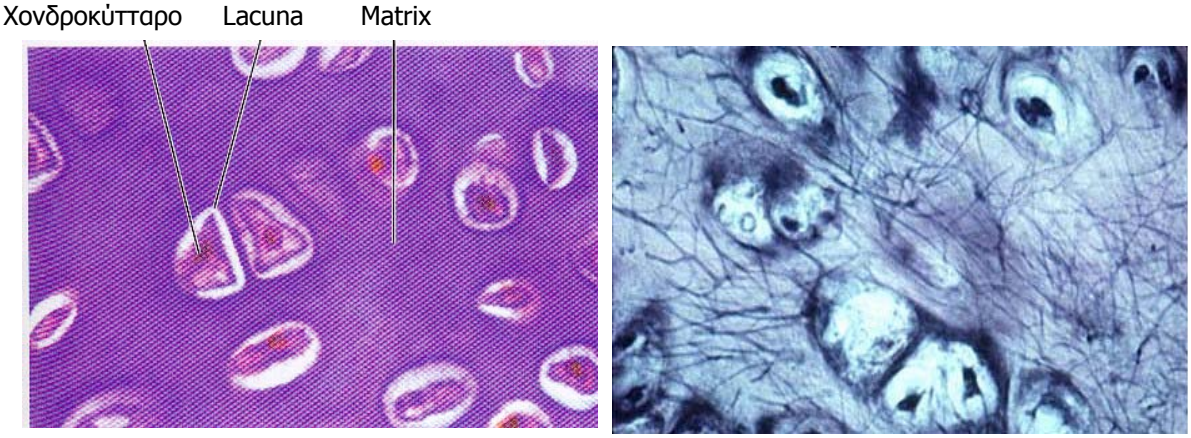


Τομή από υαλώδη χόνδρο

Τομή από ελαστικό χόνδρο

## 2.6 ΟΣΤΙΤΗΣ ΙΣΤΟΣ

Τα οστά είναι από τους πιο σκληρούς και ανθεκτικούς ιστούς του σώματος των σπονδυλωτών. Είναι το κύριο συστατικό του σκελετού, υποστηρίζει σαρκικές δομές, προστατεύει ζωτικά όργανα και περιέχει επίσης το μυελό όπου σχηματίζονται τα αιματικά κύτταρα. Επίσης τα οστά σχηματίζουν ένα σύστημα από μοχλούς που πολλαπλασιάζουν τις δυνάμεις που δημιουργούνται όταν συστέλλονται οι γραμμωτοί σκελετικοί μύες, συνεισφέροντας στη κίνηση του σώματος. Τα οστά αποτελούνται από τη θεμέλια ουσία και από διαφόρους τύπους κυττάρων (οστεοκύτταρα, οστεοβλάστες, οστεοκλάστες).

Η **θεμέλια ουσία** αποτελείται από ανόργανα και οργανικά συστατικά. Η ανόργανη ουσία (50% περίπου του ξηρού βάρους της θεμέλιας ουσίας) περιέχει κυρίως ασβέστιο και φωσφόρο, με τη μορφή κρυστάλλων υδροξυαπατίτη [$Ca_{10}(PO_4)_6(OH)_2$]. Επίσης σε μικρότερο βαθμό αποτελείται από διττανθρακικό, κιτρικό, μαγνήσιο, κάλιο και νάτριο. Η οργανική ουσία αποτελείται από κολλαγόνες ίνες (95%) και άμορφη θεμέλια ουσία που περιέχει ουδέτερους και όξινους βλεννοπολυσακχαρίτες (θειϊκή-4-χονδροϊτίνη, θειϊκή-6-χονδροϊτίνη, θειϊκή κερατάνη) συνδεδεμένους με πρωτείνες. Η σχέση του υδροξυαπατίτη με τις κολλαγόνες ίνες είναι υπεύθυνη για τη σκληρότητα και την αντίσταση που χαρακτηρίζουν τα οστά.

Τα **οστεοκύτταρα** βρίσκονται μέσα στη θεμέλια ουσία σε κοιλότητες απ' όπου ξεκινούν ειδικοί σωλήνες. Επειδή δεν μπορεί να γίνει διάχυση μέσα στην ασβεστοποιημένη θεμέλια ουσία, οι σωλήνες αυτοί χρησιμεύουν για ανταλλαγές ανάμεσα στα οστεοκύτταρα και στα τριχοειδή αγγεία. Τα οστεοκύτταρα είναι επίπεδα με κύτταρα με σχήμα αμυγδάλου και εμφανίζουν πρωτοπλασματικές αποφυάδες.

Οι **οστεοβλάστες** είναι υπεύθυνοι για τη σύνθεση των οργανικών στοιχείων της θεμέλιας ουσίας (κολλαγόνο και γλυκοπρωτείνες). Είναι τοποθετημένοι αποκλειστικά στη επιφάνεια του οστίτη ιστού ο ένας δίπλα στον άλλο με τέτοιο τρόπο που θυμίζει το απλό επιθήλιο. Επίσης εμφανίζουν κυτταροπλασματικές προεξοχές που τους φέρουν σε επαφή με παρακείμενους οστεοβλάστες. Όταν βρίσκονται στη φάση της έντονης σύνθεσης θεμέλιας ουσίας, έχουν ένα κυβικό σχήμα και ένα βασεόφιλο κυτταρόπλασμα, ενώ όταν η συνθετική τους ικανότητα αρχίζει να μειώνεται έχουν επίπεδο σχήμα και ελαττώνεται η κυτταροπλασματική τους βασεοφιλία.

Οι **οστεοκλάστες** είναι πολύ μεγάλα ευκίνητα, πολυπύρηνα (6-50 πυρήνες) κύτταρα, που εμφανίζονται στις επιφάνειες των οστών όπου γίνεται απορρόφηση οστίτη ιστού. Οι οστεοκλάστες περιέχουν άφθονα λυσοσώματα και επομένως δίνουν θετική ιστοχημική αντίδραση για όξινη φωσφατάση.

Οι εξωτερικές και εσωτερικές επιφάνειες των οστών καλύπτονται από στρώματα συνδετικού ιστού που ονομάζονται αντίστοιχα **περιόστεο** και **ενδόστεο**. Ιστολογικά διακρίνονται δύο είδη οστίτη ιστού: ο ανώριμος, πρωτογενής ή δικτυωτός και ο ώριμος, δευτερογενής ή με πετάλια. Στο σχηματισμό κάθε οστού, καθώς και στην επισκευή του ή στην αναγεννητική του ικανότητα, ο πρώτος οστίτης ιστός που εμφανίζεται είναι ο **πρωτογενής**. Αυτός ο ιστός είναι προσωρινός και στα ενήλικα άτομα αντικαθίσταται από το δευτερογενή οστίτη ιστό, εκτός από πολύ λίγες περιοχές στο σώμα, όπως κοντά στις ραφές στα επίπεδα οστά της κεφαλής, στα φατνία των οδόντων και στη κατάφυση μερικών τενόντων. Εκτός από την ακανόνιστη τοποθέτηση που έχουν οι κολλαγόνες ίνες, άλλο χαρακτηριστικό του πρωτογενή οστίτη ιστού είναι η χαμηλότερη περιεκτικότητα σε μέταλλα.

Ο **δευτερογενής** οστίτης ιστός παρατηρείται στους ώριμους οργανισμούς και εμφανίζει χαρακτηριστικές κολλαγόνες ίνες που είναι τοποθετημένες σε πετάλια των 3-7 μm, παράλληλα το ένα με το άλλο ή συγκεντρωτικά τοποθετημένα γύρω από ένα αγγειακό σωλήνα. Κοιλότητες (lacunae) από οστεοκύτταρα βρίσκονται ανάμεσα και καμιά φορά μέσα στα πετάλια. Σε κάθε πετάλιο οι κολλαγόνες ίνες είναι παράλληλα τοποθετημένες. Ολόκληρο το σύμπλεγμα από συγκεντρωτικά πετάλια που περιβάλλουν ένα σωλήνα που περιέχει αγγεία, νεύρα και χαλαρό συνδετικό ιστό ονομάζεται **Αβέρσειο σύστημα** ή **οστεώνας**. Οι Αβερσειανοί σωλήνες επικοινωνούν με την κοιλότητα του μυελού, το περιόστεο και ανάμεσα τους μέσα από τους σωλήνες του **Volkmann** που είναι εγκάρσιοι ή πλάγιοι. Οι σωλήνες του Volkmann δεν φέρουν συγκεντρωτικά πετάλια. Στην πραγματικότητα όλοι οι σωλήνες που περιέχουν αγγεία

σχηματίζονται όταν η θεμέλια ουσία τοποθετείται γύρω από αγγεία που προϋπάρχουν.

Τα οστά ενώνονται το ένα με το άλλο και σχηματίζουν το σκελετό με τη βοήθεια δομών του συνδετικού ιστού που ονομάζονται αρθρώσεις. Οι αρθρώσεις διακρίνονται σε **διαρθρώσεις** που επιτρέπουν την ελεύθερη κίνηση των οστών, και σε **συναρθρώσεις** που η κίνηση είναι μειωμένη ή δε γίνεται καθόλου. Υπάρχουν 3 τύποι συναρθρώσεων: η **συνόστωση** (άρθρωση οστών με οστά), η **συγχόνδρωση** (άρθρωση οστών με υάλινο χόνδρο), και η **συνδέσμωση** (σύνδεση οστών με συνδετικό ιστό).

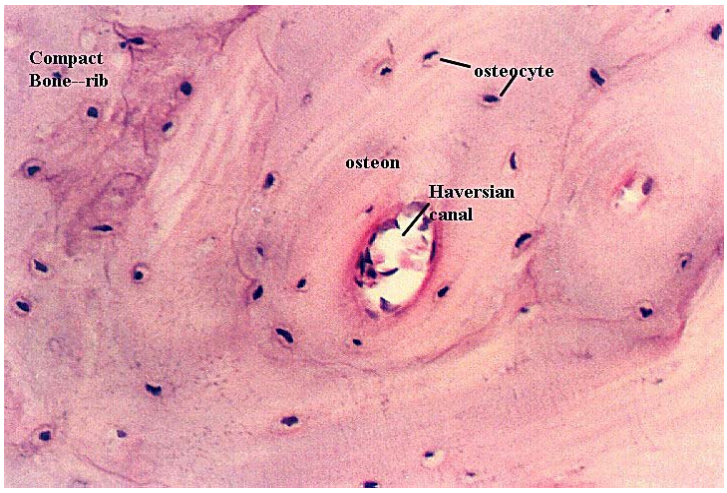


Αβέρσειο σύστημα ή οστεώνας

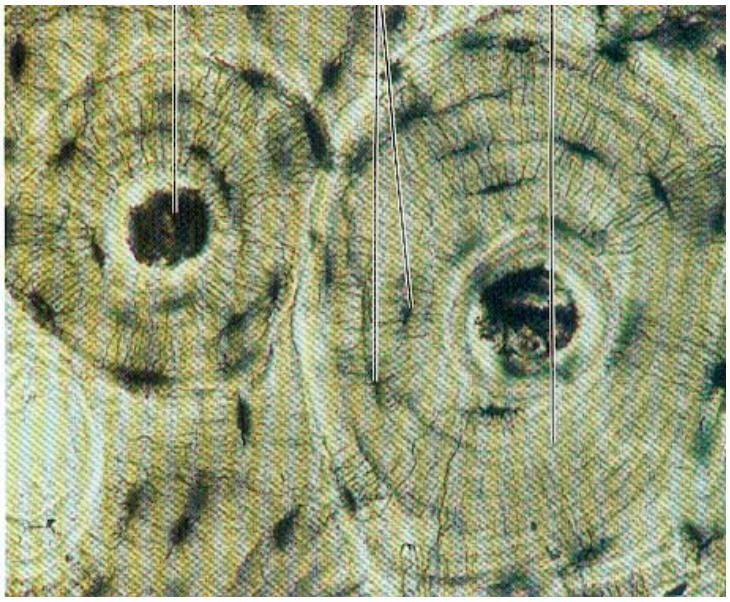

## 2.7 ΛΙΠΩΔΗΣ ΙΣΤΟΣ

Ο λιπώδης ιστός είναι ένας ειδικός τύπος συνδετικού ιστού όπου τα λιπώδη κύτταρα ή λιποκύτταρα επικρατούν. Τα κύτταρα αυτά απαντώνται είτε απομονωμένα ή σε μικρές ομάδες μέσα στον ίδιο το συνδετικό οστό, αλλά τα περισσότερα βρίσκονται μέσα στο λιπώδη ιστό στο σώμα. Ο ιστός αυτός είναι ιδιαίτερα σημαντικός σαν αποθήκη ενέργειας, μιας και το λίπος είναι ένας τρόπος για αποθήκευση συγκεντρωμένης χημικής ενέργειας που καταλαμβάνει πολύ λιγότερο χώρο «ανά θερμίδα» απ' ότι οι υδατάνθρακες ή οι πρωτείνες. Επίσης ο λιπώδης ιστός φτιάχνει επιστρώσεις που ενεργούν για την απορρόφηση των δονήσεων, κύρια στις παλάμες και τα πέλματα, και συμμετέχει στη θερμική απομόνωση του σώματος (είναι κακός αγωγός της θερμότητας). Ο λιπώδης ιστός βρίσκεται σε μια κατάσταση συνεχούς ανανέωσης και είναι πολύ ευαίσθητος σε νευρικά και ορμονικά ερεθίσματα. Υπάρχουν δύο τύποι λιπώδη ιστού που χαρακτηρίζονται από τη δομή που έχουν τα κύτταρα, τη θέση, το χρώμα την αγγείωση και τη λειτουργία: *ο κοινός, κίτρινος ή μονόχωρος* και *ο καστανός ή πολύχωρος* λιπώδης ιστός.

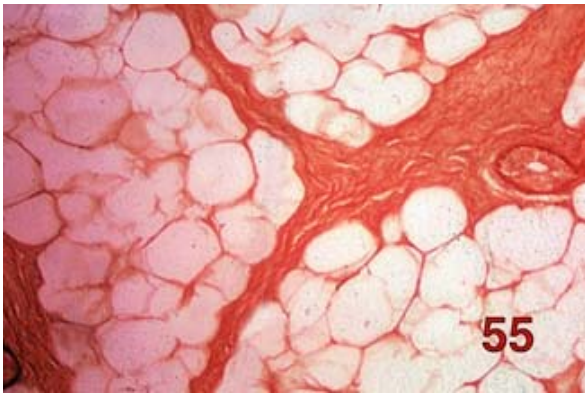


Ο **μονόχωρος** λιπώδης ιστός έχει χρώμα από άσπρο μέχρι σκούρο κίτρινο επειδή εξαρτάται από τη δίαιτα και οφείλεται κύρια στη παρουσία των καροτενοειδών που έχουν διαλυθεί στα λιποσταγονίδια των κυττάρων. Τα λιποκύτταρα του μονόχωρου ιστού είναι σφαιρικά όταν είναι απομονωμένα, αλλά γίνονται πολυεδρικά στο λιπώδη ιστό όπου είναι κοντά τοποθετημένα. Τα λιποσταγονίδια αφαιρούνται κατά τη διάρκεια των συνηθισμένων ιστολογικών τεχνικών και έτσι στο παρασκεύασμα το κύτταρο φαίνεται να έχει μια λεπτή στιβάδα από κυτταρόπλασμα σαν ένα δακτυλίδι γύρω από το κενοτόπιο που αφήνει το λιποσταγονίδιο.

Ο **πολύχωρος** λιπώδης ιστός έχει χαρακτηριστικό καστανό χρώμα που οφείλεται στην υψηλή περιεκτικότητα σε κυτοχρώματα στα μιτοχόνδρια των κυττάρων του. Ο πολύχωρος λιπώδης ιστός έχει μια πιο περιορισμένη κατανομή απ' ότι ο μονόχωρος και απαντάται συχνά στα ζώα που πέφτουν σε χειμέρια νάρκη. Σε πολλά ενήλικα θηλαστικά ο ιστός αυτός βρίσκεται γύρω από την ωμική ζώνη. Ο πολύχωρος λιπώδης ιστός μοιάζει με ενδοκρινή αδένα γιατί τα κύτταρα του έχουν μια διάταξη σχεδόν επιθηλιακού τύπου από πυκνά τοποθετημένες μάζες που βρίσκονται σε σχέση με αιμοφόρα αγγεία. Τα κύτταρα του ιστού έχουν σχήμα πολυγωνικό και είναι μικρότερα από εκείνα που απαντώνται στο μονόχωρο λιπώδη ιστό.

## 3. ΜΥΙΚΟΣ ΙΣΤΟΣ

Ο μυϊκός ιστός αποτελείται από επιμήκη κύτταρα, τις μυϊκές ίνες, που χαρακτηρίζονται από την παρουσία μεγάλων αριθμών από κυτταροπλασματικά ινίδια. Τα μυϊκά κύτταρα έχουν μεσοδερμική προέλευση και η διαφοροποίησή τους γίνεται σταδιακά κατά την επιμήκυνση με σύγχρονη σύνθεση της πρωτεΐνης των μικρονηματίων. Στα θηλαστικά, με βάση μορφολογικά και λειτουργικά χαρακτηριστικά, διακρίνουμε 3 τύπους μυϊκού ιστού : λείο, γραμμωτό σκελετικό και γραμμωτό καρδιακό μυϊκό ιστό. Ως προς το χρώμα οι μύες διακρίνονται σε λευκούς και κόκκινους και ως προς τη νεύρωσή τους σε εκούσιους και ακούσιους. Τέλος, ως προς τη θέση τους διακρίνονται σε σωματικούς (κινούν τα οστά ή τους χόνδρους) και σπλαχνικούς (ελέγχουν την δραστηριότητα των οργάνων, αγγείων και αγωγών).

Ο μυϊκός ιστός είναι υπεύθυνος για τις κινήσεις του σώματος. Επίσης, οι μύες βρίσκονται στα σπλάχνα, όπου επηρεάζουν τις κινήσεις του πεπτικού σωλήνα κατά τη πέψη, τις κινήσεις του θώρακα κατά την αναπνοή και τις κινήσεις των αγγείων για την κυκλοφορία του αίματος. Δευτερογενώς, οι μύες παράγουν θερμότητα.

### **3.1** Χαρακτηριστικά **λείου** μυϊκού ιστού

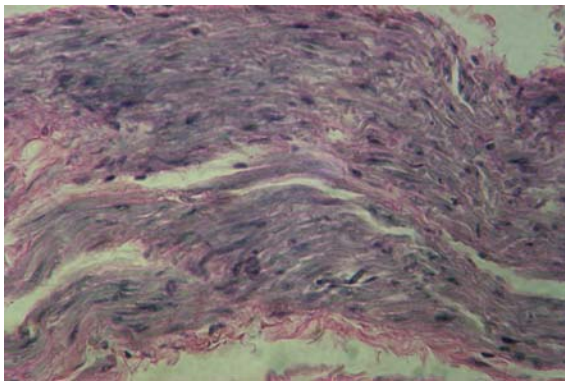

- Αθροίσματα από στενόμακρα ατρακτοειδή κύτταρα (πλάτος: 5-10 μm, μήκος: 30-200 μm), με **ένα** κεντρικά τοποθετημένο πυρήνα.
- Κύτταρα συνήθως τοποθετημένα σε στρώματα.
- Κύτταρα που δεν εμφανίζουν γραμμώσεις στο μικροσκόπιο.
- Η συστολή των κυττάρων είναι αργή και δεν υπακούει στον προσωπικό έλεγχο.

**Βρίσκεται** στα τοιχώματα του γαστρεντερικού σωλήνα και των αγγείων, στο συνδετικό ιστό ορισμένων οργάνων (π.χ. προστάτης, σπερματοδόχεις κύστεις, υποδόριος ιστός του όστεος και των θηλών του μαστού), στους ανελκτήρες των τριχών και στη μήτρα.

### **3.2** Χαρακτηριστικά **γραμμωτού σκελετικού** μυ

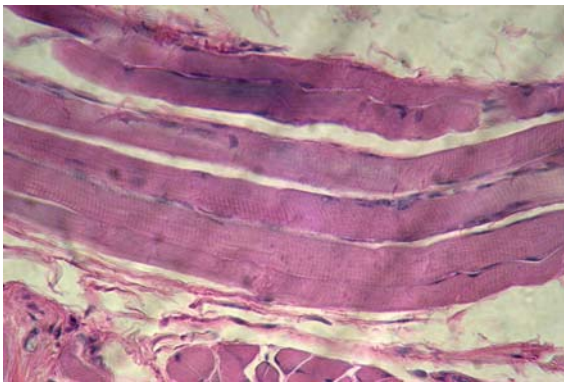

- Δεμάτια από πολύ στενόμακρα (μέχρι 30 cm, διάμετρος: 10-100 μm) κυλινδρικά **πολυπύρηνα** κύτταρα που ονομάζονται μυϊκές ίνες.
- Πυρήνες ωοειδείς, που συνήθως βρίσκονται στη περιφέρεια του κυττάρου κάτω από τη κυτταρική μεμβράνη.
- Διάταξη σε επιμήσιο, περιμύσιο, ενδομύσιο (πρόκειται για δομές συνδετικού ιστού που περιέχουν κολλαγόνες ίνες, ινοβλάστες και αγγεία).
- Σαρκείλημα, σαρκοπλασματικό δίκτυο.

Η συστολή του είναι γρήγορη, δυνατή και κάτω από το προσωπικό έλεγχο.

**3.3** Χαρακτηριστικά **καρδιακού γραμμωτού** μυ

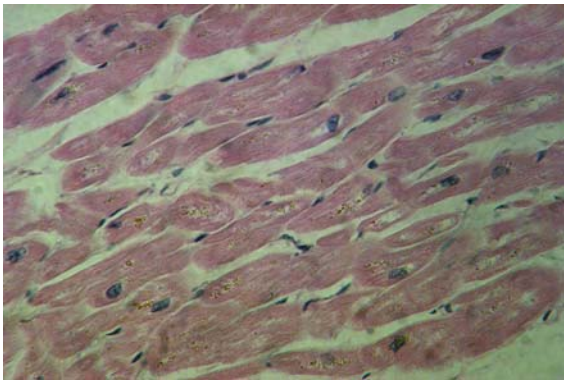

- Επιμήκη κύτταρα που είναι μαζεμένα σε στήλες που αναστομώνονται ακανόνιστα.
- Οι στήλες περιβάλλονται από ένα λεπτό περίβλημα συνδετικού ιστού που αντιστοιχεί στο ενδομύσιο του σκελετικού μυ.
- Έχουν ζώνες που σχηματίζουν εγκάρσιες γραμμώσεις αλλά μπορεί εύκολα να ξεχωριστούν από τις σκελετικές μυϊκές ίνες γιατί φέρουν <u>ένα ή δύο κεντρικά τοποθετημένους πυρήνες</u>.
- Τα καρδιακά μυϊκά κύτταρα μοιάζουν με τα σκελετικά, αλλά είναι πιο άφθονα σε σαρκόπλασμα, μιτοχόνδρια και γλυκογόνο.
- Το ιδιαίτερο χαρακτηριστικό τους είναι οι **κλιμακωτές ταινίες**, δηλαδή εγκάρσιες γραμμές, σκοτεινά χρωματισμένες που διαπερνούν τη μυϊκή ίνα εκεί όπου ενώνονται δύο γειτονικά κύτταρα.
- Η συστολή τους είναι ακούσια, δυνατή και ρυθμική.

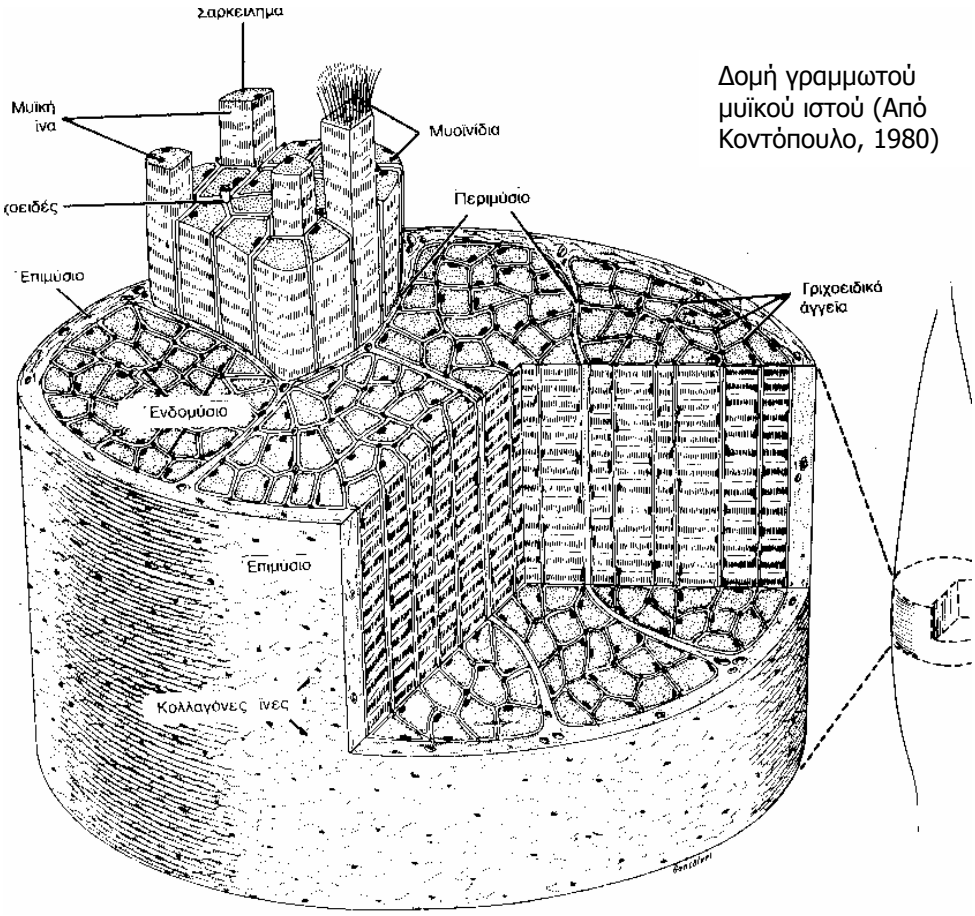


Δομή γραμμωτού μυϊκού ιστού (Από Κοντόπουλο, 1980)

# 4. ΝΕΥΡΙΚΟΣ ΙΣΤΟΣ

Ο νευρικός ιστός προέρχεται από το εξώδερμα και διακρίνεται <u>ανατομικά</u> σε :

- Κεντρικό νευρικό σύστημα (εγκέφαλος, νωτιαίος μυελός), και
- Περιφερικό νευρικό σύστημα (νεύρα, νευρικά γάγγλια)

Και <u>δομικά – λειτουργικά</u> σε :

- Νευρικά κύτταρα ή νευρώνες (κινητικοί, αισθητήριοι, διάμεσοι)
- Νευρογλοιακά κύτταρα ή νευρογλοία

Οι δυο θεμελιώδεις λειτουργίες του νευρικού συστήματος είναι (1) να συλλέγει, αναλύει, αξιοποιεί, και μεταβιβάζει τις πληροφορίες που παράγονται από τα αισθητικά ερεθίσματα και από τις χημικές αλλαγές που γίνονται στο εσωτερικό και εξωτερικό περιβάλλον, και (2) να οργανώνει και συντονίζει, άμεσα ή έμμεσα, τις περισσότερες λειτουργίες που έχει το σώμα (ειδικά τις κινητικές, σπλαχνικές, ενδοκρινικές και πνευματικές δραστηριότητες).

**4.1** Χαρακτηριστικά του νευρικού κυττάρου **(νευρώνας)**

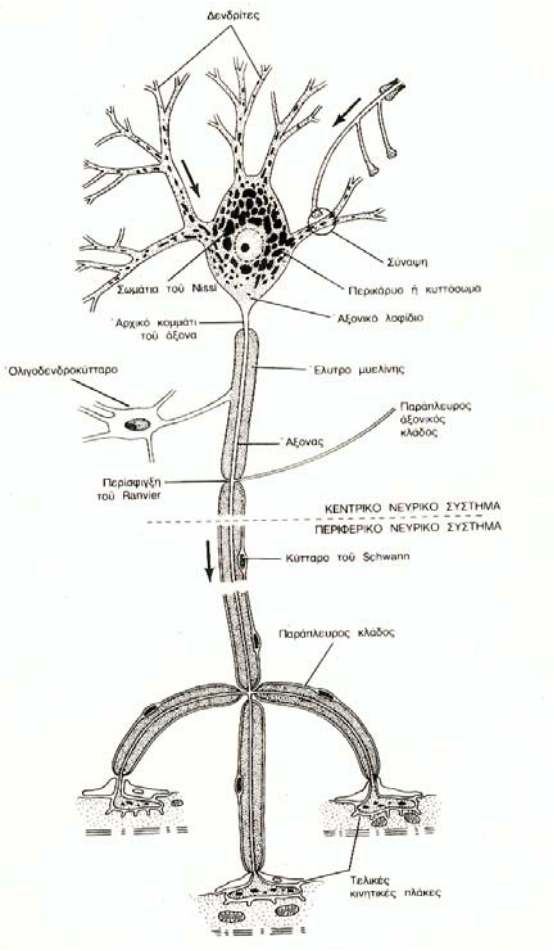


Τα νευρικά κύτταρα ή νευρώνες είναι ανεξάρτητες ανατομικές και λειτουργικές μονάδες με σύνθετα μορφολογικά χαρακτηριστικά. Οι περισσότεροι νευρώνες αποτελούνται από 3 τμήματα :

**(1) Δενδρίτες**, που είναι πολυάριθμες μακρές αποφυάδες, εξειδικευμένες στην υποδοχή ερεθισμάτων από το περιβάλλον, από αισθητήρια επιθηλιακά κύτταρα ή από άλλους νευρώνες,

**(2) Περικάρυο** ή κυτταρικό σώμα, που αντιπροσωπεύει το τροφικό κέντρο για όλο το νευρικό κύτταρο και είναι επίσης δεκτικό στα ερεθίσματα. Το περικάρυο έχει σχήμα σφαιρικό ωοειδές ή πολυγωνικό, περιέχει ένα σφαιρικό ευμεγέθη πυρήνα, τραχύ κοκκιώδες ενδοπλασματικό δίκτυο (σωμάτια του Nissi), μιτοχόνδρια, μικροσωληνίσκους, και χρωστικές,

**(3) Άξονας ή νευράξονας**, που είναι μια μονή κυλινδρική αποφυάδα με σταθερή διάμετρο. Ειδικευμένη στο να παράγει ή να μεταφέρει τα νευρικά ερεθίσματα σε άλλα κύτταρα (νευρικά, μυϊκά ή αδενικά). Το τελικό τμήμα του νευράξονα συνήθως διακλαδίζεται και ονομάζεται *τελική διακλάδωση*.

Σύμφωνα με το μέγεθος και το σχήμα που έχουν οι αποφυάδες τους, οι νευρώνες ταξινομούνται ως: *πολύπολοι* (έχουν περισσότερες από 2 κυτταρικές αποφυάδες που η μία είναι ο νευράξονας και οι υπόλοιποι δενδρίτες), *δίπολοι* (1 δενδρίτης και 1 νευράξονας), και *ψευδομονόπολοι* νευρώνες (1 μονή αποφυάδα κοντά στο περικάρυο που διαιρείται σε 2 κλάδους σε σχήμα Τ). Ως προς τη λειτουργία τους οι νευρώνες ταξινομούνται σε: *κινητικούς* (ελέγχουν τους αδένες και τις μυϊκές ίνες), *αισθητικούς* (υποδοχή αισθητικών ερεθισμάτων), και *διάμεσους*

νευρώνες (σχηματίζουν σύνθετες λειτουργικές αλυσίδες ή κυκλώματα σε σύνδεση με άλλους νευρώνες).

Στο κεντρικό νευρικό σύστημα, τα σώματα των νευρικών κυττάρων υπάρχουν μόνο στη φαιά ουσία. Η λευκή ουσία περιέχει νευραξονικές αποφυάδες, αλλά όχι περικάρυα. Στο περιφερικό νευρικό σύστημα, τα περικάρυα βρίσκονται στα γάγγλια και σε μερικές αισθητικές περιοχές (αμφιβληστροειδής, οσφρητικός βλεννογόνος).

### 4.2 Νευρογλοία

Πολλοί κυτταρικοί τύποι που βρίσκονται στο Κ.Ν.Σ. σε συνάρτηση με τους νευρώνες ταξινομούνται σαν νευρογλοία ή νευρογλοιακά κύτταρα. Τα κύτταρα αυτά στηρίζουν τους νευρώνες, συμμετέχουν στις δραστηριότητες των νεύρων, στη θρέψη τους και στις αμυντικές διεργασίες που γίνονται στο Κ.Ν.Σ. Παρασκευάσματα χρωματισμένα με αιματοξυλίνη και ηωσίνη δεν είναι κατάλληλα για τη μελέτη της νευρογλοίας, γιατί χρωματίζονται μόνο οι πυρήνες των κυττάρων της. Για τη μορφολογική μελέτη της νευρογλοίας χρησιμοποιείται η τεχνική εμποτισμού με χρυσό ή άργυρο.

Οι κύριοι τύποι νευρογλοιακών κυττάρων είναι:

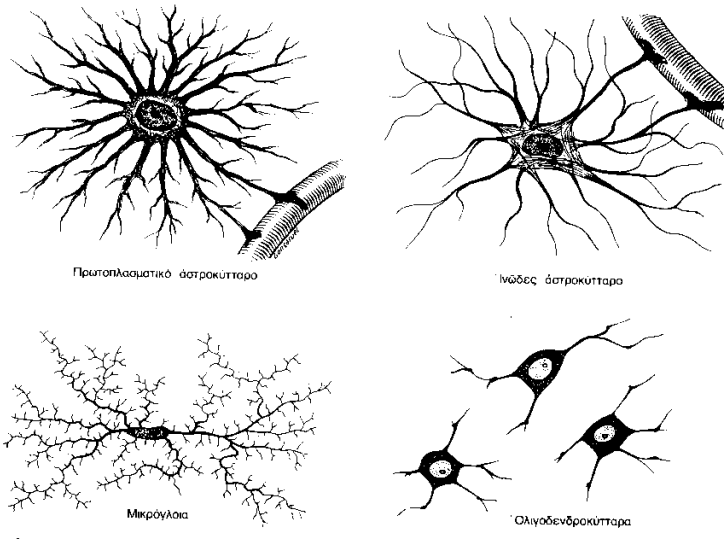


Αστροκύτταρα, που είναι μεγάλα κύτταρα με μακρές αποφυάδες και έχουν σφαιρικούς, κεντρικά τοποθετημένους πυρήνες που χρωματίζονται ελαφριά.

Τα πρωτοπλασματικά αστροκύτταρα βρίσκονται στη φαιά ουσία του εγκεφάλου και του νωτιαίου μυελού, ενώ τα ινώδη κύρια στη λευκή ουσία.

Ολιγοδενδροκύτταρα, που είναι μικρότερα κύτταρα με λιγότερες αποφυάδες και έχουν στρογγυλούς πυρήνες, μικρούς πυκνοχρωματιστούς. Βρίσκονται τόσο στη φαιά όσο και στη λευκή ουσία, τοποθετημένα κοντά στα περικάρυα.

Μικρογλοία, που αποτελείται από μικρά, πυκνά κύτταρα με κοντές «αγκαθωτές» αποφυάδες. Δεν είναι πολυάριθμα, πιστεύεται ότι προέρχονται από το μεσέγχυμα που σχηματίζει τη χοριοειδή μήνιγγα και βρίσκονται τόσο στη φαιά όσο και στη λευκή ουσία.

Επενδυματικά κύτταρα, που είναι κυλινδρικά κύτταρα και χωρίς αποφυάδες. Προέρχονται από το εσωτερικό κάλυμμα του νευρικού σωλήνα και διατηρούν την επιθηλιακά τους διάταξη. Σχηματίζουν την επιθηλιακή στιβάδα στο χοριοειδές πλέγμα και σκεπάζουν τις κοιλίες του εγκεφάλου και του νωτιαίου μυελού και βρέχονται από το εγκεφαλονωτιαίο υγρό που γεμίζει αυτές τις κοιλότητες.

### 4.3 Νευρικές ίνες

Αποτελούνται από τους νευράξονες που περιβάλλονται από ειδικά έλυτρα. Στις περιφερικές νευρικές ίνες το ελυτρικό κύτταρο είναι το κύτταρο του **Schwann** ή **νευρείλημμα**. Στις κεντρικές νευρικές ίνες είναι το ολιγοδενδροκύτταρο.

**Εμμύελες ίνες**. Οι μεμβράνες και το ελυτρικό κύτταρο ενώνονται και σχηματίζουν ένα σύμπλεγμα λιποπρωτείνης, την μυελίνη. Το έλυτρο της μυελίνης παρουσιάζει στην πορεία του χιάσματα που ονομάζονται περισφίγξεις του Ranvier. Η μυελίνη μπορεί να απομακρυνθεί με τις

συνηθισμένες ιστολογικές τεχνικές γι αυτό απαιτείται χρώση με τετροξείδιο του οσμίου που διατηρεί την μυελίνη και τη χρωματίζει μαύρη.

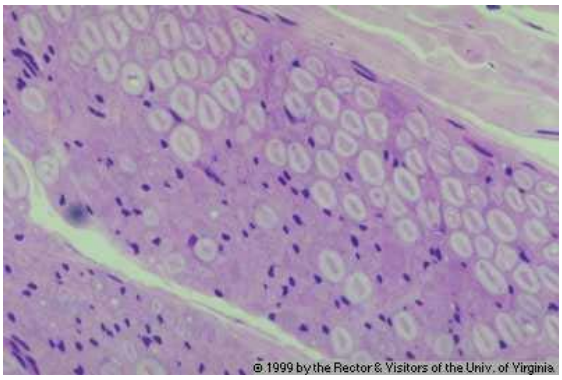


Εγκάρσια τομή από νεύρο που περιέχει εμμύελες νευρικές ίνες (άξονες). Κάθε εμμύελος άξονας έχει τη μορφή donut. Το ελαφρά χρωματισμένο τμήμα του donut είναι το έλυτρο της μυελίνης, ενώ η πιο έντονα χρωματισμένη περιοχή στο εσωτερικό του donut είναι ο νευράξονας. Ο σκούρα χρωματισμένος πυρήνας ανήκει στα κύτταρα του Schwann. Παρατηρείστε ότι δεν υπάρχουν περικάρυα. Με αυτή την έννοια τα νεύρα που βρίσκονται στο ΠΝΣ είναι ανάλογα με τη λευκή ουσία του ΚΝΣ (http://www.med-ed.virginia.edu.html).

**Αμύελες ίνες**. Δεν εμφανίζουν τις περισφίγξεις του Ranvier.

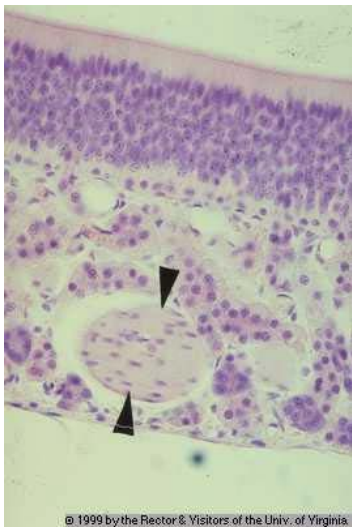


Τομή οσφρητικού επιθηλίου με τη συναφή στιβάδα συνδετικού ιστού. Περιέχει 3 τύπους κυττάρων δίπολους νευρώνες (που λειτουργούν ως οι αισθητήριοι υποδοχείς), κυλινδρικά υποστηρικτικά κύτταρα και μικρά βασικά κύτταρα (πρόδρομοι των άλλων κυττάρων). Η στιβάδα του συνδετικού ιστού κάτω από το επιθήλιο περιέχει αιμοφόρα αγγεία, ορογόνους αδένες και αμύελες νευρικές ίνες (**βέλος**) που αποτελούνται από τους νευράξονες των δίπολων νευρώνων (http://www.med-ed.virginia.edu.html).

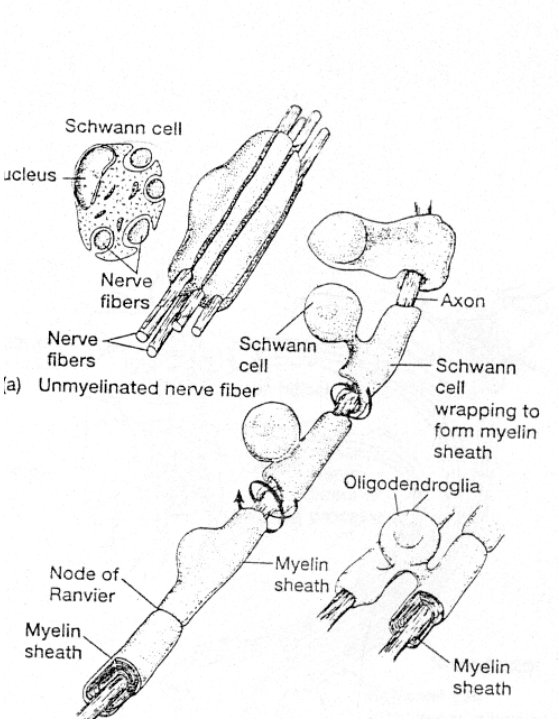


Αμύελες και εμμύελες νευρικές ίνες. (α) Οι αμύελες ίνες σχετίζονται με τα κύτταρα της νευρογλοίας. Δεν εμφανίζουν τις περισφίξεις του Ranvier γιατί τα κύτταρα του Schwann είναι στα πλάγια ενωμένα και σχηματίζουν ένα συνεχές έλυτρο (δεν σχηματίζουν δηλαδή συγκεντρικά περιτυλίγματα γύρω από τους νευράξονες όπως στις εμμύελες ίνες). (β) Το έλυτρο της μυελίνης σχηματίζεται από το νευρογλοιακό κύτταρο που περιβάλλει τους νευράξονες, με πολλαπλές πτυχώσεις (συγκεντρικά περιτυλίγματα). Στο Κ.Ν.Σ. το ελυτρικό κύτταρο είναι ολιγοδενδροκύτταρο, ενώ στο Περιφερικό Ν.Σ. το κύτταρο του Schwann.

### 4.4 Νεύρα

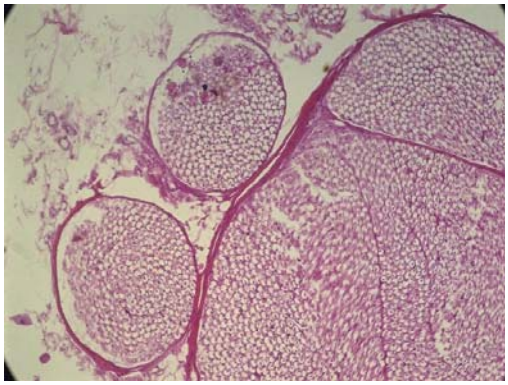

Στο περιφερικό νευρικό σύστημα οι νευρικές ίνες συγκεντρώνονται σε δεμάτια για να σχηματίσουν τα νεύρα. Τα νεύρα έχουν μια λευκωπή χροιά γιατί αποτελούνται από μυελίνη (εκτός από λίγα λεπτά νεύρα που αποτελούνται από αμύελες ίνες). Διάταξη σε επινεύριο, περινεύριο και ενδονεύριο. Οι πυρήνες από τους ινοβλάστες στο ενδονεύριο είναι δύσκολο να διακριθούν από τους πυρήνες των κυττάρων του Schwann.

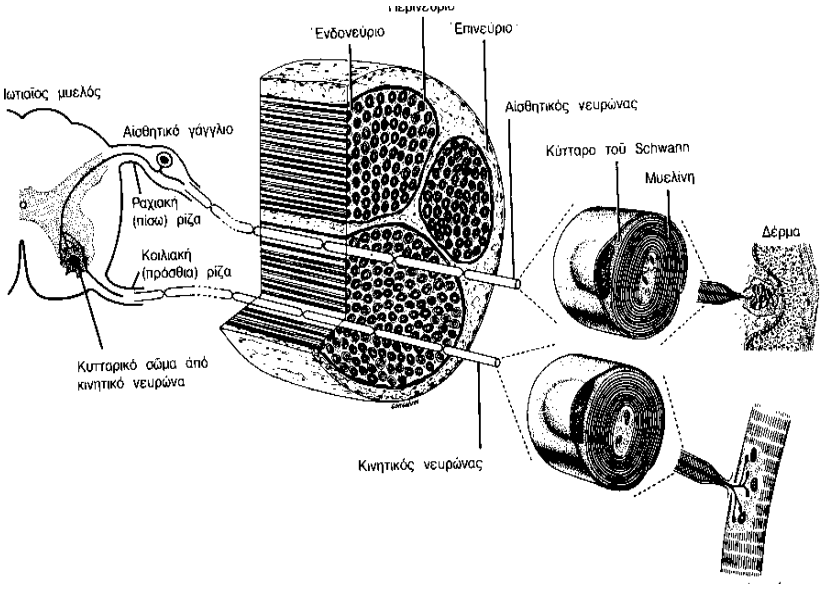


Σχηματική αναπαράσταση από ένα νεύρο. Στο παράδειγμα αυτό το αισθητικό ερέθισμα αρχίζει από το δέρμα και η κινητική ίνα δίνει νεύρωση σε ένα γραμμωτό σκελετικό μυ (Από Κοντόπουλο, 1980).

### 4.5 Φαιά και λευκή ουσία

Το Κ.Ν.Σ. αποτελείται από φαιά και λευκή ουσία. Η φαιά ουσία περιέχει περικάρυα, αμύελες και εμμύελες ίνες, πρωτοπλασματικά αστροκύτταρα, ολιγοδενδροκύτταρα και μικρογλοία. Η λευκή ουσία περιέχει εμμύελες ίνες, ολιγοδενδροκύτταρα, ινώδη αστροκύτταρα και μικρογλοία. Το χαρακτηριστικό χρώμα της λευκής ουσίας είναι ένδειξη για το μεγάλο αριθμό από τις εμμύελες νευρικές ίνες που περιέχει.

Σε εγκάρσια τομή του **νωτιαίου μυελού** η λευκή ουσία φαίνεται εξωτερικά και η φαιά εσωτερικά, έχοντας το σχήμα Η. Η φαιά ουσία από τις κοιλιακές γραμμές του Η σχηματίζει τα πρόσθια κέρατα, που περιέχουν κινητικούς νευρώνες που φτιάχνουν τις κοιλιακές ρίζες στα νωτιαία νεύρα. Επίσης σχηματίζει τα οπίσθια κέρατα, που δέχονται αισθητικές ίνες από νευρώνες που είναι στα νωτιαία γάγγλια.

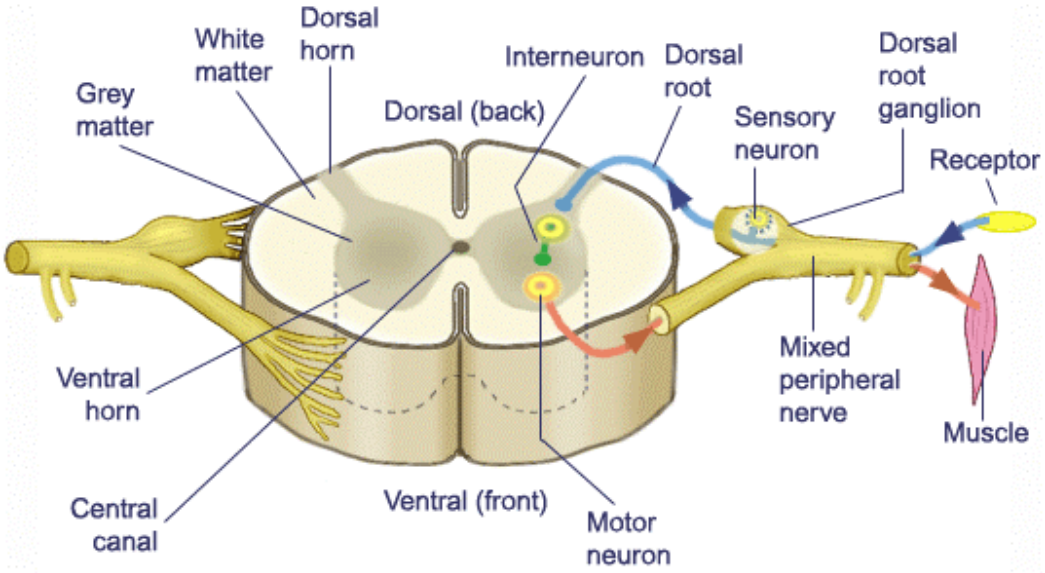

(Εγκάρσια τομή νωτιαίου μυελού. http://www.biology.eku.edu)

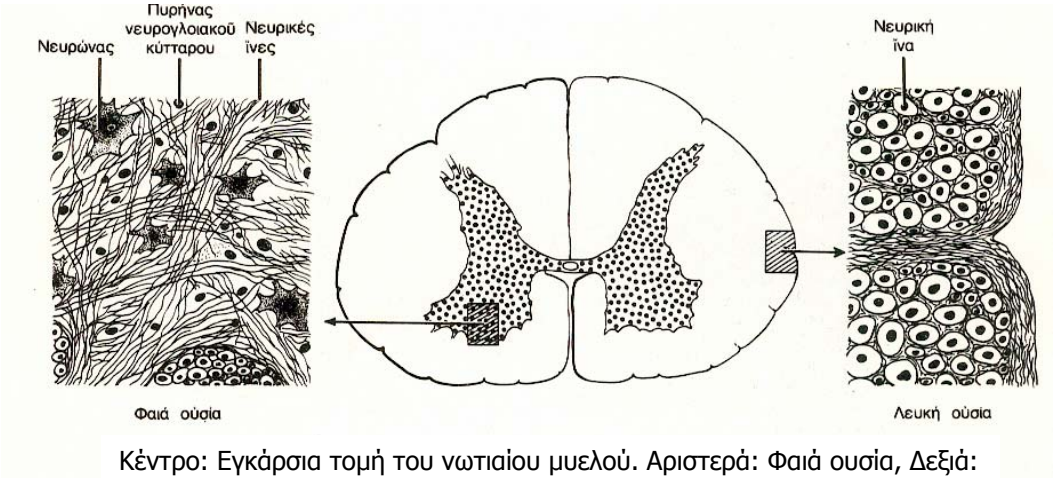


Κέντρο: Εγκάρσια τομή του νωτιαίου μυελού. Αριστερά: Φαιά ουσία, Δεξιά: Λευκή ουσία (Από Κοντόπουλο, 1980)

Η **παρεγκεφαλίδα** έχει 2 ημισφαίρια που χωρίζονται από το σκώληκα. Η επιφάνειά της έχει πολλά αυλάκια κάθετα στο σκώληκα, που τη διαιρούν σε λοβία, που το καθένα έχει μια επιφανειακή στιβάδα από φαιά ουσία (φλοιός) και μια κεντρική μάζα από λευκή ουσία. Στο εσωτερικό της λευκής ουσίας, βαθιά μέσα στη παρεγκεφαλίδα επίσης εμφανίζονται απο,ομωμένες περιοχές από φαιά ουσία.

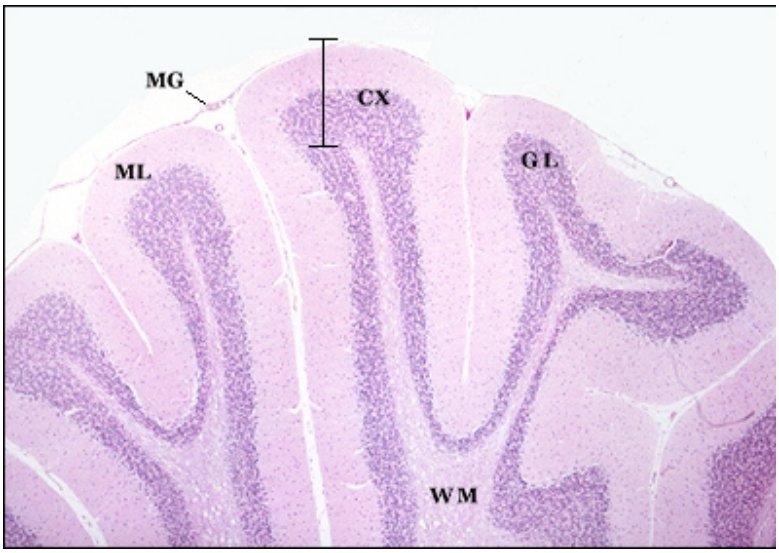


Τομή παρεγκεφαλίδας ποντικού. Αποτελείται από φλοιό (**Cx**) από φαιά ουσία με ένα κεντρικό τμήμα από λευκή ουσία (**WM**). Η επιφάνεια της παρεγκεφαλίδας καλύπτεται από τις μήνιγγες (**Mg**).

Ο φλοιός διακρίνεται σε 3 στιβάδες: μια εξωτερική που καλείται μοριακή στιβάδα (**ML**), μια κεντρική (κύτταρα του Purkinje), και μια εσωτερική (κοκκιώδης στιβάδα **GL**) (Από http://home.austin.rr.com)

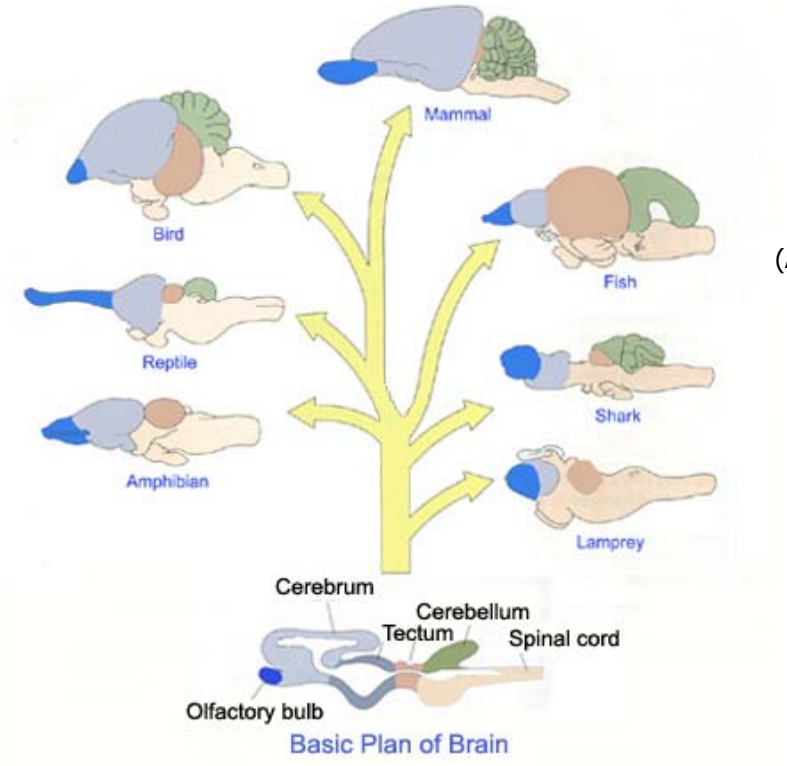


(Από http://www.biology.eku.edu)

## ΕΡΓΑΣΤΗΡΙΑΚΗ ΑΣΚΗΣΗ

Παρατηρείστε και σχεδιάστε τα κάτωθι παρασκευάσματα.

**ΕΠΙΘΗΛΙΑΚΟΣ ΙΣΤΟΣ**

| | |
|---|---|
| H 4290 Thyroid (Θυρεοειδής αδένας) | Μονόστιβο επιθήλιο |
| H 2355 Lung bird (Πνεύμονας πτηνού) | Επιθήλιο. Κυψελίδες διαφόρων μεγεθών |
| H 7445 Scalp human (δέρμα κεφαλής) | Πολύστιβο επιθήλιο δέρματος κεφαλής (έχουν απομακρυνθεί οι τρίχες και φαίνονται οι θέσεις υποδοχείς τους) |
| H 3225 Liver glycogen (συκώτι) | Παρατηρείστε το επιθήλιο και τα σκούρα αθροίσματα (γλυκογόνο) |

**ΣΥΝΔΕΤΙΚΟΣ ΙΣΤΟΣ: ΑΙΜΑ**

| | |
|---|---|
| H 1030 Blood amphiuma | |
| H 1010 Blood fish | |
| H 1060 Blood frog | |
| H 1090 Blood snake | Παρατηρείστε τις διαφορές των ερυθρών αιμοσφαιρίων ως προς το μέγεθος, το σχήμα και την εσωτερική μορφολογία στις διάφορες ομάδες σπονδυλωτών. |
| H 1100 Blood bird | |
| H 1120 Blood rabbit | |
| H 1135 Blood dog | |
| H 1138 Blood horse | |
| H 1137 Blood camel | |
| H 1135 Blood human Wright | |

**ΣΥΝΔΕΤΙΚΟΣ ΙΣΤΟΣ**

| | |
|---|---|
| H 780 Bone ground human | Οστεώνας |
| H 740 Bone compact decalcified | Αποσβεστοποιημένο οστό |
| ??? | Υάλινος Χόνδρος |
| ???? | Λιπώδης ιστός |

**ΜΥΙΚΟΣ ΙΣΤΟΣ**

| | |
|---|---|
| H 1360 Muscle types | Λείος μυς (αριστερά), γραμμωτός σκελετικός μυς (κέντρο) και μυοκάρδιο (δεξιά) |
| H 1260 Smooth muscle | Εγκάρσια τομή εντέρου. Παρατηρείστε το εντερικό επιθήλιο (μικρολάχνες) και λείους μύες στη περιφέρεια της τομής |
| H 1350 Cardiac muscle | Γραμμωτός καρδιακός μυς |
| Z 4235 Frog stomack | Παρατηρείστε επιθηλιακό ιστό και λείους μύες |
| H 1310 Skeletal muscle | Παρατηρείστε τον γραμμωτό σκελετικό μυ |

**ΝΕΥΡΙΚΟΣ ΙΣΤΟΣ**

| | |
|---|---|
| H 1510 Cerebellum silver | Τομή παρεγκεφαλίδας. Παρατηρείστε τη φαιά και τη λευκή ουσία, καθώς και τις 3 στιβάδες του φλοιού. Επίσης σώματα νευρώνων, δίκτυο νευρικών ινών, και αστροκύτταρα (μικρά σφαιρικά ερυθρού χρώματος κύτταρα) |
| ??? Cerebellum H/E | Τομή παρεγκεφαλίδας με χρώση αιματοξυλίνης - ηωσίνης. Παρατηρείστε τη φαιά και τη λευκή ουσία, καθώς και τις 3 στιβάδες του φλοιού. |
| Z 3935 Frog artery, vein & nerve | Δύο νεύρα σε εγκάρσια τομή. Παρατηρούνται οι νευρικές ίνες (στο κέντρο σαν δεμάτια). Επίσης αρτηρία (αριστερά και πάνω) και φλέβα (δεξιά και κάτω). |
| H 1684 Motor nerve ending | Γραμμωτές μυϊκές ίνες με απολήξεις κινητικού νευρώνα |
| H 1550 Spinal cord silver | Τομή νωτιαίου μυελού. Παρατηρείστε τη φαιά (κέντρο) και τη λευκή ουσία (περίμετρος) |
| H 1535 Spinal cord H/E | Τομή νωτιαίου μυελού με χρώση αιματοξυλίνης - ηωσίνης.. |
| H 1579 Nerve | Τομή νεύρου |
| H 1670 Nerve fibers Osmium Tetroxide | Τομή νευρικών ινών |

## ΒΙΒΛΙΟΓΡΑΦΙΑ


1. Α.Ν. Κοντόπουλος. Βασική ιστολογία. Έκδοση (2η) Εργαστηρίου Ιστολογίας και Εμβρυολογίας Ιατρικής Σχολής Πανεπιστημίου Αθηνών, 1980.
2. C.P. Hickman, L.S. Roberts, A. Larson. Integrated Principles of Zoology. McGraw Hill, 11th Ed. London, 2001.
3. http://www.mc.vanderbilt.edu/histo/
4. http://biomed.brown.edu/Courses/BIO189/Slidesbylecture.htm
5. Α. Κομπόιτσος. Εργαστηριακή Άσκηση «Μορφολογία και ανατομία ιστών». Πανεπιστήμιο Κρήτης, Τμήμα Βιολογίας, 2000.

# ΠΑΡΑΡΤΗΜΑ

1. **ΕΠΙΠΕΔΑ ΟΡΓΑΝΩΣΗΣ ΤΗΣ ΖΩΗΣ**
2. **ΙΣΤΟΓΕΝΕΣΗ - ΟΡΓΑΝΟΓΕΝΕΣΗ**
3. **ΖΩΙΚΑ ΦΥΛΑ**
4. **ΧΑΡΑΚΤΗΡΙΣΤΙΚΑ ΖΩΙΚΩΝ ΟΜΑΔΩΝ**

## ΕΠΙΠΕΔΑ ΟΡΓΑΝΩΣΗΣ

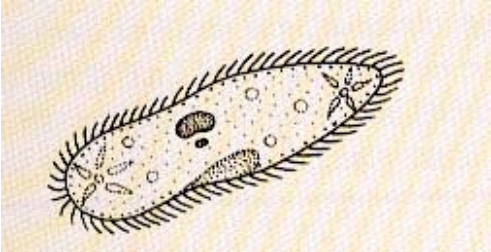

### 1. Πρωτοπλασματικό

- μονοκύτταροι οργ/σμοι
- Διαφοροποίηση σε οργανίδια με εξειδικευμένες λειτουργίες

### 2. Κυτταρικό

Διαφοροποίηση κυττάρων σε εξειδικευμένες λειτουργίες

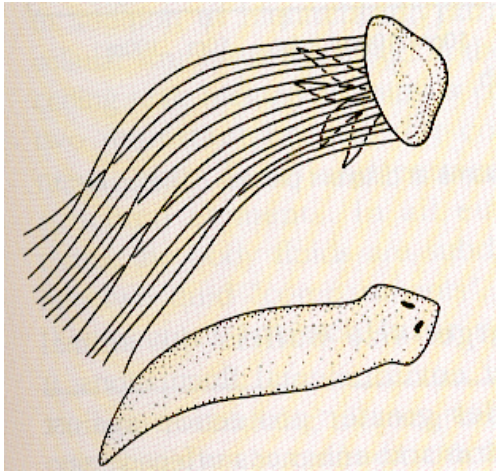

### 3. Κυτταρικό-ιστολογικό

- Σύνολο παρόμοιων κυττάρων οργανωμένων σε κοινή λειτουργία

### 4. Ιστοί - όργανα

- Συσσώρευση ιστών σε όργανα με συγκεκριμένη λειτουργία

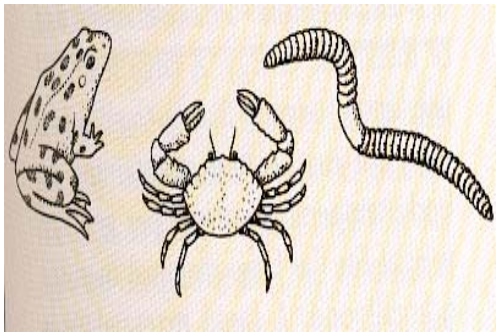

### 5. Όργανα - συστήματα

- Όργανα που συνεργάζονται για την εκτέλεση συγκεκριμένης λειτουργίας
- Συστήματα που σχετίζονται με τις βασικές σωματικές λειτουργίες (π.χ. αναπνοή, πέψη, απέκκριση κλπ)

# ΙΣΤΟΓΕΝΕΣΗ - ΟΡΓΑΝΟΓΕΝΕΣΗ

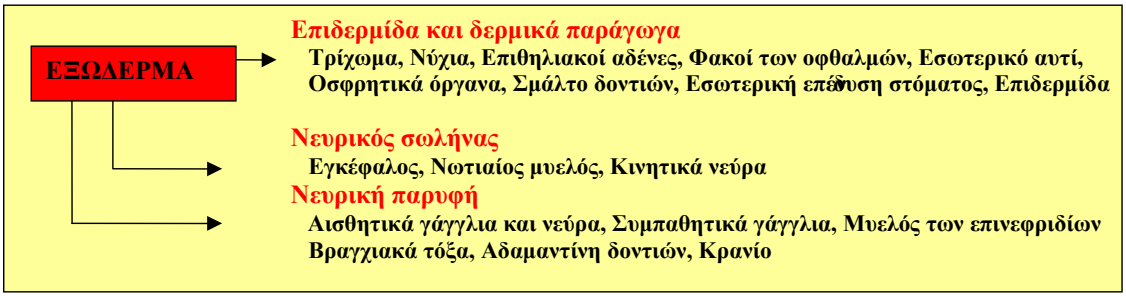


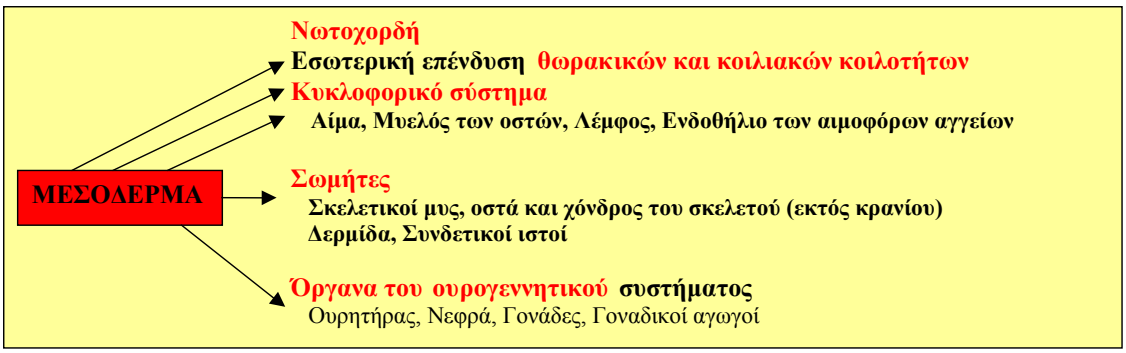


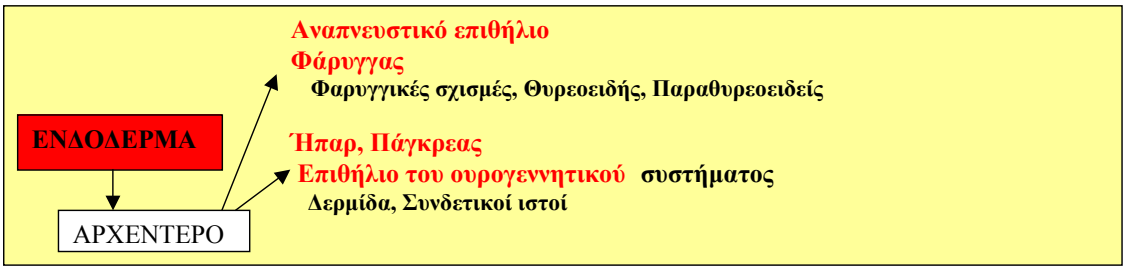

# 3. ΖΩΙΚΑ ΦΥΛΑ

| | |
|---|---|
| **ΠΡΩΤΟΖΩΑ** | **(Protozoa): > 7 φύλα** |
| **ΜΕΣΟΖΩΑ** | **(Mesozoa, 2 Ομοταξίες): Rhombozoans & Orthonectida** |
| **ΠΑΡΑΖΩΑ** | **(Parazoa, 2 Φύλα) ::** Πλακόζωα **(Placozoa) &** Πορόφόρα **(Porifera)** |

**(ΕΥ)ΜΕΤΑΖΩΑ (Metazoa)**

| | | | | |
|---|---|---|---|---|
| ΑΚΤΙΝΟΖΩΑ (Radiata) | **ΑΜΦΙΠΛΕΥΡΟΣΥΜΜΕΤΡΙΚΑ (Bilateria)** | | | |
| | **ΠΡΩΤΟΣΤΟΜΙΑ (Protostomia)** | | | **ΔΕΥΤΕΡΟΣΤΟΜΙΑ (Deuterostomia)** |
| Κνιδόζωα (Cnidaria) | **ΑΚΟΙΛΩΜΑΤΙΚΑ** (Acoelomata) | **ΨΕΥΔΟΚΟΙΛΩΜΑΤΙΚΑ** (Pseudocoelomata) | **ΕΥΚΟΙΛΩΜΑΤΙΚΑ – ΣΧΙΖΟΚΟΙΛΩΜΑΤΙΚΑ** (Coelomata – Schizocoelous) | **ΕΥΚΟΙΛΩΜΑΤΙΚΑ – ΕΝΤΕΡΟΚΟΙΛΩΜΑΤΙΚΑ** (Enterocoelous) |
| Κτενοφόρα (Ctenophora) | [3]Γναθοστομοειδή (Gnathostomulida) | [3]Θωρακοφόρα (Loricifera) | [1]Σιπουνκουλοειδή (Sipunculida) | Ημιχορδωτά **(Hemichordata)** |
| | [1]Πλατυέλμινθες (Platyhelminthes) | [1]Γαστερότριχα (Gastrotricha) | [1]Εχιουροειδή (Echiurida) | Εχινόδερμα **(Echinodermata)** |
| | [1]Ρυγχόκοιλα ή Νεμερτίνοι ή Λωριδισκώληκες (Nemertea) | [3]Ενδόπρωκτα (Endoprocta) | [2]Ονυχοφόρα (Onychophora) | |
| | | [2]ΝΗΜΑΤΩΔΗ (Nematoda) | [2]Βραδύπορα (Tardigrada) | ΧΟΡΔΩΤΑ **(Chordata)** |
| | | [1]Τροχόζωα (Rotifera) | [3]Pentastomida | |
| | | [2]Κινόρρυγχα (Kinorhyncha) | [1]Πωγωνοφόρα (Pogonophora) | Κεφαλοχορδωτά (Cephalochordata) |
| | | [1]Ακανθοκέφαλα (Acanthocephala) | [1]Δακτυλιοσκώληκες (Annelida) | Ουροχορδωτά ή Ασκίδια (Tunicata) |
| | | [2]Νηματόμορφα (Nematomorpha) | [1]ΜΑΛΛΑΚΙΑ (Mollusca) | Σπονδυλωτά **(Vertebrata)** |
| | | [2]Πριαπουλοειδή (Priapulida) | [2]ΑΡΘΡΟΠΟΔΑ (Arthropoda) | ➢ **Ιχθείς**<br>➢ **Αμφίβια**<br>➢ **Ερπετά**<br>➢ **Πτηνά**<br>➢ **Θηλαστικά** |
| | | | [1]Φορωνιδοειδή (Phoronida) | |
| | | | [1]Εκτόπρωκτα (Βρυόζωα) (Ectoprocta) | |
| | | | [1]Βραχιονόποδα (Brachiopoda) | |
| | | | [1]Χαιτόγναθα (Chaetognatha) | |

# 5. ΧΑΡΑΚΤΗΡΙΣΤΙΚΑ ΖΩΙΚΩΝ ΟΜΑΔΩΝ

| **ΒΑΣΙΛΕΙΟ/ΦΥΛΟ** | **ΠΡΩΤΙΣΤΑ (PROTISTA)** | **ΠΟΡΟΦΟΡΑ (PORIFERA)** | **ΚΝΙΔΟΖΩΑ (CNIDARIA)** |
|---|---|---|---|
| | | Σπόγγοι | Υδρόζωα, Σκυφόζωα, Ανθόζωα |
| **ΕΤΥΜΟΛΟΓΙΑ** | «Πρώτα από όλα» | «τα φέροντα πόρους» | «κνισμός» |
| **ΕΝΔΙΑΙΤΗΜΑ** | Γλυκά νερά, Θάλασσα<br>Ελεύθερα, Παρασιτικά, Συμβιωτικά | Θάλασσα<br>Γλυκά νερά<br>(1 οικογένεια) | Κυρίως Θάλασσα<br>Γλυκά νερά |
| **ΕΠΙΠΕΔΟ ΟΡΓΑΝΩΣΗΣ** | Μονοκύτταροι<br>Κάποια σχηματίζουν αποικίες και έχουν εξειδικευμένα οργανίδια | Συσσώρευση κυττάρων/Κυτταρο-ιστικό<br>Εξειδικευμένα κύτταρα | Κυτταρο-ιστικό |
| **ΕΜΒΡΥΟΝΙΚΕΣ ΒΛΑΣΤΙΚΕΣ ΣΤΙΒΑΔΕΣ** | ------ | ------ | Διπλοβλαστικά, Κάποια τριπλοβλαστικά |
| **ΣΥΜΜΕΤΡΙΑ** | Σφαιρική, ωοειδής, κ.α. | Καμία ή Ακτινωτή | Ακτινωτή |
| **ΚΙΝΗΣΗ** | Μαστίγια, Βλεφαρίδες, Ψευδοπόδια<br>(για τα ετερότροφα είδη) | Εδραίοι (ενήλικα)<br>Μαστίγια (νύμφη) | Μυϊκά ινίδια<br>Εδραίοι ή ελεύθερη κολύμβηση |
| **ΣΤΗΡΙΚΤΙΚΕΣ ΔΟΜΕΣ** | ------<br>Εξωσκελετός | Σκληρίτες ($CaCO_3$, Si)<br>Σπογγίνη (ίνες κολλαγόνου) | Υδροστατικός σκελετός<br>(χιτίνη, $CaCO_3$, κολλαγόνο)<br>Εξωσκελετός σε κάποια είδη |
| **ΚΟΙΛΩΜΑ ΣΩΜΑΤΙΚΗ ΚΟΙΛΟΤΗΤΑ** | ------ | ------<br>(Σπογγόκοιλο, εκτός στα *Demospongiae*) | ------<br>(Γαστρο-αγγειακή) |
| **ΠΕΨΗ** | Ενδοκυττάρια<br>Κενοτόπια | Ενδοκυτταρική<br>Χοανοκύτταρα | Έξω-και Ενδοκυτταρική<br>Ατελές σύστημα |
| **ΑΝΑΠΝΟΗ** | Διάχυση ($CO_2$ & $O_2$) από την επιφάνεια του σώματος | | |
| **ΚΥΚΛΟΦΟΡΙΚΟ** | Ενεργή μεταφορά, διάχυση, όσμωση | | |
| **ΑΠΕΚΚΡΙΣΗ** | Διάχυση ($NH_3$) από την επιφάνεια του σώματος, Συσταλτό κενοτόπιο | | |
| **ΝΕΥΡΙΚΟ** | Απόκριση σε περιβαλλοντικά ερεθίσματα | | Δίκτυο από διάχυτα νευρικά κύτταρα (χωρίς μυελίνη), στατοκύστεις |
| **ΑΝΑΠΑΡΑΓΩΓΗ** | Αφυλετική | Αφυλετική<br>Φυλετική (γαμέτες) | Αφυλετική<br>Φυλετική (Πλάνουλα) |
| **Ιδιαίτερα Χαρακτηριστικά** | Μονοκύτταροι | Πινακοκύτταρα;<br>Χοανοκύτταρα<br>Πορόκυτταρα | Κεραίες, Πολύποδας<br>Μέδουσα |

| ΦΥΛΟ | ΠΛΑΤΥΕΛΜΙΝΘΕΣ (PLATYHELMINTHES) | ΡΥΓΧΟΚΟΙΛΑ (NEMERTEA) | ΝΗΜΑΤΩΔΗ (NEMATODA) |
|---|---|---|---|
| **ΕΤΥΜΟΛΟΓΙΑ** | «Πλατυσμένοι σκώληκες» | «σκώληκες με προβοσκίδα» | «στρογγυλοί σκώληκες» |
| **ΕΝΔΙΑΙΤΗΜΑ** | Ελεύθεροι<br>Παρασιτικοί | Θάλασσα | Ελεύθεροι<br>Παρασιτικοί |
| **ΕΠΙΠΕΔΟ ΟΡΓΑΝΩΣΗΣ** | Όργανα-Συστήματα<br>(Όπως και όλα τα άλλα φύλα που ακολουθούν) | | |
| **ΒΛΑΣΤΙΚΕΣ ΣΤΙΒΑΔΕΣ** | Τριπλοβλαστικοί<br>(Όπως και όλα τα άλλα φύλα που ακολουθούν) | | |
| **ΣΥΜΜΕΤΡΙΑ** | Αμφιπλευροσυμμετρική<br>(Όπως και όλα τα άλλα φύλα που ακολουθούν, εκτός όπου αναφέρεται αλλιώς) | | |
| **ΚΟΙΛΩΜΑ** | Ακοιλωματικά<br>(παρέγχυμα) | Ακοιλωματικά<br>(παρέγχυμα) | Ψευδοκοιλωματικά |
| **ΣΤΗΡΙΚΤΙΚΕΣ ΔΟΜΕΣ** | ------ | Υδροστατικός σκελετός | Υδροστατικός σκελετός |
| **ΠΕΠΤΙΚΟ ΣΥΣΤΗΜΑ** | Ατελές (υπάρχει μόνο ένα άνοιγμα, το στόμα)<br>------ (κεστώδεις) | Πλήρες (στόμα, έντερο, έδρα)<br>(Όπως και όλα τα άλλα φύλα που ακολουθούν) | |
| **ΑΝΑΠΝΟΗ** | Διάχυση ($CO_2$ &$O_2$) από την επιφάνεια του σώματος | | ------ |
| **ΚΥΚΛΟΦΟΡΙΚΟ** | Διάχυση | Πρωτόγονο; λίγα αιμοφόρα αγγεία | ------<br>Υγρό στο ψευδόκοιλο |
| **ΑΠΕΚΚΡΙΣΗ** | Διάχυση ($NH_3$) από την επιφάνεια του σώματος<br>Πρωτονεφρίδα | Πρωτονεφρίδα | ------- |
| **ΝΕΥΡΙΚΟ** | «Εγκέφαλος» (άθροισμα γαγγλίων), νεύρα, 2 νευρικές χορδές | 4λόβος «εγκέφαλος», νεύρα, νευρικές χορδές | Γάγγλια; κοιλιακή και ραχιαία νευρική χορδή |
| **ΑΝΑΠΑΡΑΓΩΓΗ** | Αφυλετική; Φυλετική, κυρίως μόνοικα | Φυλετική, κυρίως δίοικα | Φυλετική, όλα δίοικα |
| **Ιδιαίτερα Χαρακτηριστικά** | Μυζητήρας<br>Προγλωτίδα | Προβοσκίδα,<br>Ρυγχόκοιλο | serpentine locomotor movements |

| ΦΥΛΟ | ΔΑΚΤΥΛΙΟ-ΣΚΩΛΗΚΕΣ (ANNELIDA) | ΑΡΘΡΟΠΟΔΑ (ARTHROPODA) | ΜΑΛΑΚΙΑ (MOLLUSCA) | ΕΧΙΝΟΔΕΡΜΑ (ECHINODERMATA) |
|---|---|---|---|---|
| **ΕΤΥΜΟΛΟΓΙΑ** | Δακτυλιδωτοί σκώληκες | «Αρθρωτά εξαρτήματα» | «Μαλακό σώμα» | «Ακανθώδες δέρμα» |
| **ΕΝΔΙΑΙΤΗΜΑ** | Γλυκά νερά, Θάλασσα, Χέρσος | Χέρσος, Γλυκά νερά, Θάλασσα | Θάλασσα, Γλυκά νερά, Χέρσος | Θάλασσα |
| **ΜΕΤΑΜΕΡΕΙΑ** | Δακτυλιδωτά μεταμερή | Μεταμερισμένο σώμα (tagmata) | ΟΧΙ | ΟΧΙ – Απουσία κεφαλοποίησης στα ενήλικα - ΑΚΤΙΝΩΤΗ ΣΥΜΜΕΤΡΙΑ |
| **ΚΙΝΗΣΗ** | Chaetae (Seta), Παραπόδια. Εκτός από βδέλλες, Μυζητήρες | Αρθρωτά Άκρα, Φτερά | Κοιλιακό μυώδες πόδι Σίφωνας ή χοάνη (κεφαλόποδα) | Υδραγγειακό σύστημα με βαδιστικούς ποδίσκους Εδραίοι (κάποια είδη) |
| **ΣΤΗΡΙΚΤΙΚΕΣ ΔΟΜΕΣ** | Υδροστατικός σκελετός (μεταμερή) | Εξωσκελετός Χιτινώδης Ασβεστολιθικός | Εξωσκελετός – Όστρακο (Λείπει σε κάποια είδη) | Ενδοσκελετός ακανθωτός, Υδροστατικός |
| **ΚΟΙΛΩΜΑ** | Ευκοιλωματικά – Σχιζόκοιλα - Πρωτοστόμια | | | Εντερόκοιλα - Δευτεροστόμια |
| **ΠΕΠΤΙΚΟ ΣΥΣΤΗΜΑ** | Πλήρες. Διαφοροποιημένα και εξειδικευμένα οργανίδια | Πλήρες, παρόμοιο με αυτό των annelida | Πλήρες (ξύστρο, αδένες, κρυστάλλινος στύλος ) | Πλήρες δίχωρο στομάχι |
| **ΑΝΑΠΝΟΗ** | Δερματική, Βράγχια, Παραπόδια | Τραχειακή ή «πνευμονική», tracheal Βράγχια (υδρόβια είδη) | Βράγχια, Μανδύας, δέρμα, «πνεύμονες» | Δερματικά βράγχια |
| **ΚΥΚΛΟΦΟΡΙΚΟ** | Κλειστό, αναπνευστικές χρωστικές | Ανοικτό (απουσία φλεβών) Αιμόκοιλο | Ανοικτό, Αιμόκοιλο Κλειστό στα κεφαλόποδα | Κοιλωματικό υγρό |
| **ΑΠΕΚΚΡΙΤΙΚΟ** | $NH_3$: δέρμα Ουρία: Μετανεφρίδια (2 ζεύγη) | Malpighian tubules, coxal glands, green glands | Μετανεφρίδια (1 ζεύγος) | $NH_3$: δέρμα Οσμωσυντηρητές, απουσία οργάνων |
| **ΝΕΥΡΙΚΟ** | Γαγγλιακός Εγκέφαλος, Κοιλιακή νευρική χορδή | «Εγκέφαλος», Κοιλιακή νευρική χορδή Οφθαλμοί, Κεραίες | Γάγγλια (ζεύγη) | Πρωτόγονο, διάχυτο, απουσία χορδών |
| **ΑΝΑΠΑΡΑΓΩΓΗ** | Φυλετική, μόνοικα ή δίοικα | Φυλετική, δίοικα (Μεταμόρφωση σε πολλά είδη) | Φυλετική, κυρίως δίοικα (Τροφόρος προνύμφη) | Φυλετική (Ελεύθερα κινούμενη προνύμφη, Αμφιπλευροσυμμετρική) |
| **Ιδιαίτερα Χαρακτηριστικά** | Σμήριγγες Παραπόδια | Τραχεία | Πόδι, Μανδύας Όστρακο, Ξύστρο | 5κτινωτή συμμετρία (στα ενήλικα) Υδραγγειακό σύστημαWater Αγκαθωτός ενδοσκελετός |

| ΦΥΛΟ | ΑΓΝΑΘΑ<br>AGNATHA | ΧΟΝΔΡΙΧΘΕΙΣ<br>CHONDRICHTHYES | ΟΣΤΕΙΧΘΕΙΣ<br>OSTEICHTHYES | ΑΜΦΙΒΙΑ<br>AMPHIBIA | ΕΡΠΕΤΑ<br>REPTILIA |
|---|---|---|---|---|---|
| **ΕΤΥΜΟΛΟΓΙΑ** | Χωρίς γνάθους | Ιχθείς με χόνδρο | Ιχθείς με οστά | «Διπλή ζωή» | «Ερπετά» |
| **ΕΝΔΙΑΙΤΗΜΑ** | Υδρόβια | Θαλάσσιοι | Υδρόβια | Υδρόβια<br>Χερσαία | Χερσαία<br>Υδρόβια |
| **ΔΕΡΜΑ** | Γυμνό<br>Βλεννώδεις Αδένες (ΒΑ) | Πλακοειδή λέπια<br>ΒΑ | Λέπια (γανοειδή, κυκλοειδή, κτενοειδή).<br>ΒΑ | Γυμνό<br>Ορογόνοι Αδένες. ΒΑ | Ξηρό (φολίδες, θωράκιση) |
| **Εξαρτήματα (Συζυγή)** | ------ | 2 ζεύγη πτερυγίων (θωρακικό & κοιλιακό) | 2 ζεύγη πτερυγίων (θωρακικό & κοιλιακό) | 2 ζεύγη άκρων για στήριξη του σώματος και υποστήριξη της κίνησης | |
| **ΣΚΕΛΕΤΟΣ** | Νωτοχορδή<br>Χόνδρινος ενδοσκελετός | | Νοτοχορδή;<br>Οστέινος ενδοσκελετός | | |
| **ΚΟΙΛΩΜΑ** | Όλα ευκοιλωματικά, εντερόκοιλα, δευτεροστόμια | | | | |
| **ΠΕΠΤΙΚΟ** | Αμάρα (Cloaca) | Αμάρα<br>Σπειροειδές έντερο | Αμάρα | Αμάρα | Αμάρα |
| **ΑΝΑΠΝΟΗ** | 5-16 ζεύγη βραγχίων | 5-7 ζεύγη βραγχίων; Spiracles σε κάποια | Λίγα ζεύγη βραγχίων, Επικαλυμματικό | Βράγχια (νύμφες), Βράγχια, Πνεύμονες, Δέρμα | Πνεύμονες Λάρυγγας |
| **ΚΥΚΛΟΦΟΡΙΚΟ** | Καρδιά 2-χωρη | | | 3-χωρη | 4-χωρη |
| | Εμπύρηνα ερυθροκύτταρα | | | | |
| | Καρδιά----->βράγχια--->άλλα όργανα--->καρδιά | | | Καρδιά ---->πνεύμονες----> Καρδιά ----> άλλα όργανα ---> Καρδιά | |
| **ΟΜΟΙΟΣΤΑΣΗ** | Όλα τα σπονδυλωτά έχουν 2 ζεύγη νεφρών με αγωγούς. Στα υδρόβια σπονδυλωτά τα βράγχια απελευθερώνουν NH3. | | | | |
| | Οσμωρύθμιση, συγκράτηση ουρίας<br>Εξώθερμα | | Οσμωρύθμιση<br>Εξώθερμα | Ουρικό οξύ<br>Εξώθερμα | |
| **ΝΕΥΡΙΚΟ** | 8-10 νεύρα | | 10 ζεύγη κρανιακών νεύρων | | 12 ζεύγη κρανιακών νεύρων |
| **ΑΝΑΠΑΡΑΓΩΓΗ**<br>Όλα δίοικα | Ωοτόκα<br>Εξωτερική γονιμοποίηση | Ωοτόκα - Εξωτερική γονιμοποίηση<br>Ωοζωοτόκα- Εσωτερική γονιμοποίηση | Ωοτόκα - Εξωτερική γονιμοποίηση | Ωοτόκα, Εξωτερική γονιμοποίηση (**Άνουρα**)<br>Επαφή στην αμάρα (**Ουροδελή**) | Ωοτόκα, Εσωτερική γονιμοποίηση<br>Συνουσία (Μερικά Ωοζωοτόκα)<br>Αμνιωτικό αυγό |
| **Ιδιαίτερα Χαρακτηριστικά** | Απουσία γνάθων | | Νηκτική κύστη | | |

| ΦΥΛΟ | ΠΤΗΝΑ<br>AVES | ΘΗΛΑΣΤΙΚΑ<br>MAMMALIA |
|---|---|---|
| **ΕΤΥΜΟΛΟΓΙΑ** | **«Πτηνά»** | **«Θηλασμός»** |
| **ΕΝΔΙΑΙΤΗΜΑ** | Χερσαία | Χερσαία<br>Υδρόβια |
| **ΔΕΡΜΑ** | Λεπτό<br>Φτερά<br>Λίγοι αδένες | Τρίχες, φολίδες, άκανθες, κεράτινοι σχηματισμοί<br>Γαλακτογόνοι Αδένες |
| **Εξαρτήματα** (Συζυγή) | 2 ζεύγη άκρων (το ένα έχει εξειδικευθεί σε πτέρυγες) | 2 ζεύγη άκρων |
| **ΣΚΕΛΕΤΟΣ** | Νοτοχορδή. Οστέινος ενδοσκελετός | |
| **ΚΟΙΛΩΜΑ** | Ευκοιλωματικά, Εντερόκοιλα, Δευτεροστόμια | |
| **ΠΕΠΤΙΚΟ** | Αμάρα | Διαχωρισμός σε έδρα & ουρήθρα |
| **ΑΝΑΠΝΟΗ** | Πνεύμονες, Λάρυγγας | |
| **ΚΥΚΛΟΦΟΡΙΚΟ** | 4-χωρη καρδιά; Εμπύρηνα ερυθροκύτταρα | 4-χωρη καρδιά; απύρηνα ερυθροκύτταρα |
| **ΟΜΟΙΟΣΤΑΣΗ** | Ουρικό οξύ<br>Ενδόθερμα | Ουρία<br>Ενδόθερμα |
| **ΝΕΥΡΙΚΟ** | Ευμεγέθης παρεγγεφαλίδα | Πολύπλοκος εγκέφαλος |
| **ΑΝΑΠΑΡΑΓΩΓΗ** | Ωοτόκα,<br>Γονιμοποίηση μέσω επαφής<br>Αμνιωτικό αυγό | Ζωοτόκα,<br>Εσωτερική γονιμοποίηση<br>Αμνιωτικό αυγό |
| **Ιδιαίτερα Χαρακτηριστικά** | Πτήση | Πλακούντας (σε κάποια) |