Εμβρυολογία: Πτηνά-Κοτόπουλο

Τμήμα Βιολογίας
Μ.Παυλίδης-Δ.Δοκιανάκη

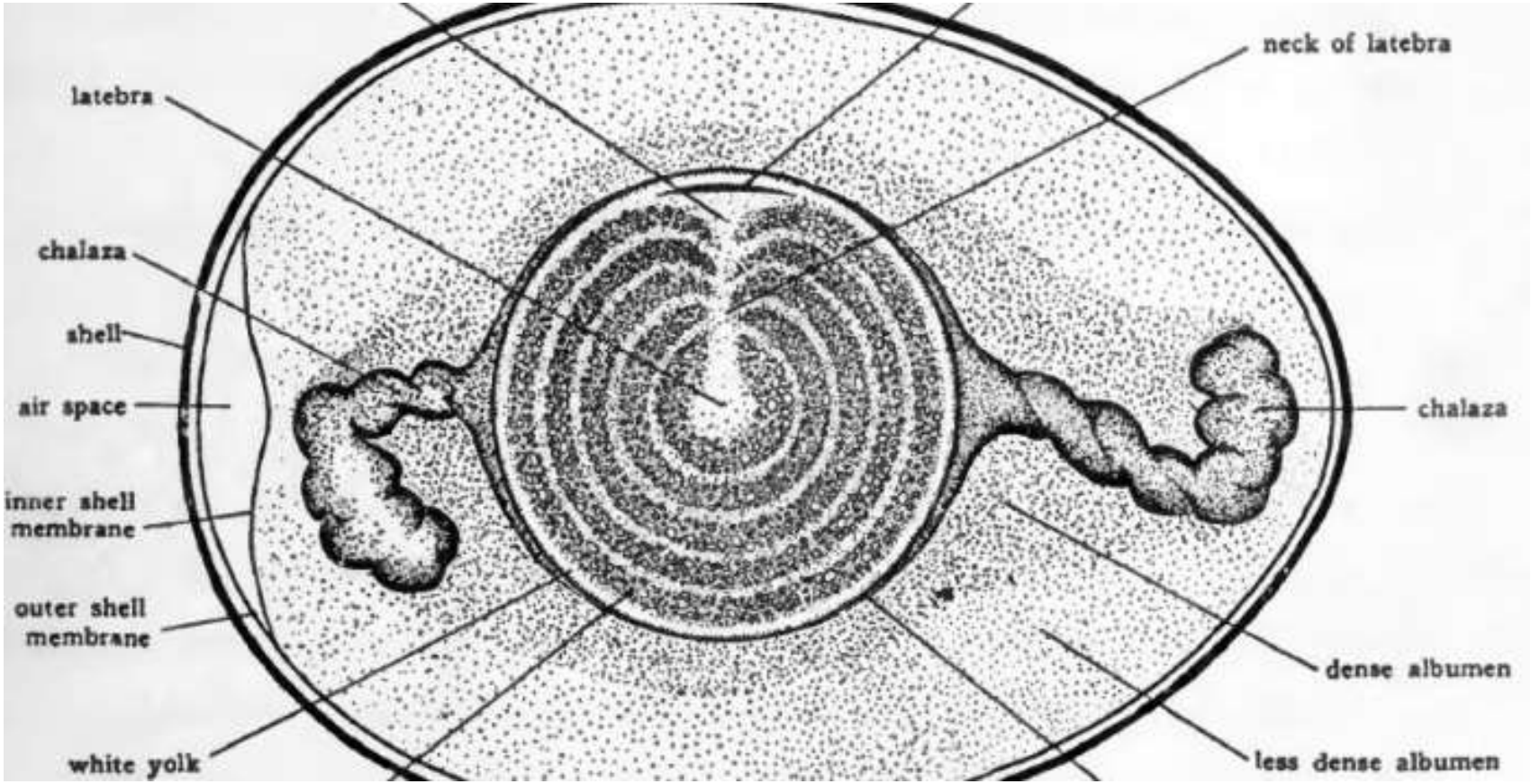

Διάγραμμα αυγού πτηνού

Στο πάνω μέρος παρατηρείται το βλαστόδερμα

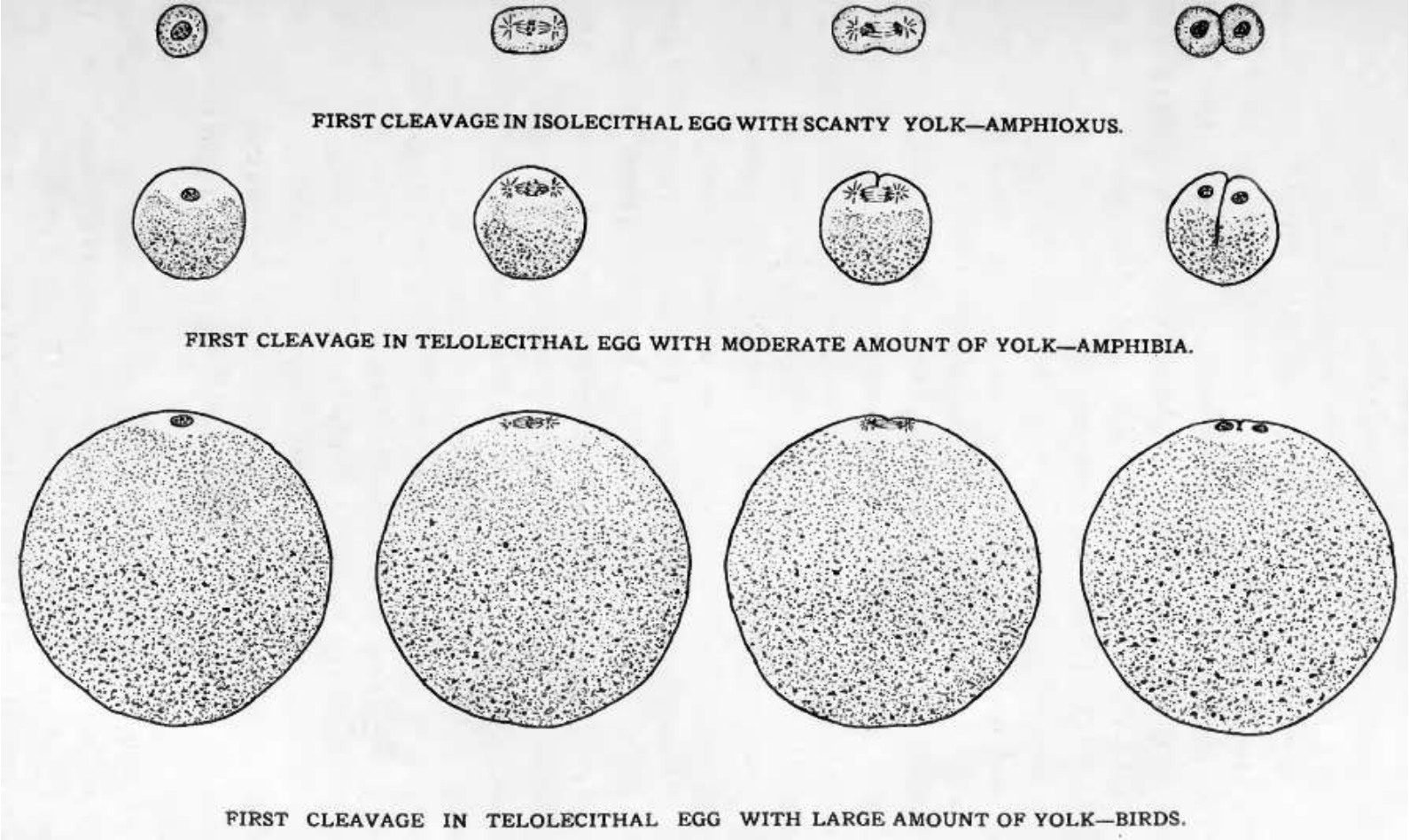

Schematic diagrams to indicate the effect of yolk on the first cleavage division

Αρχικές αυλακώσεις σε διαφορετικούς τύπους αυγών

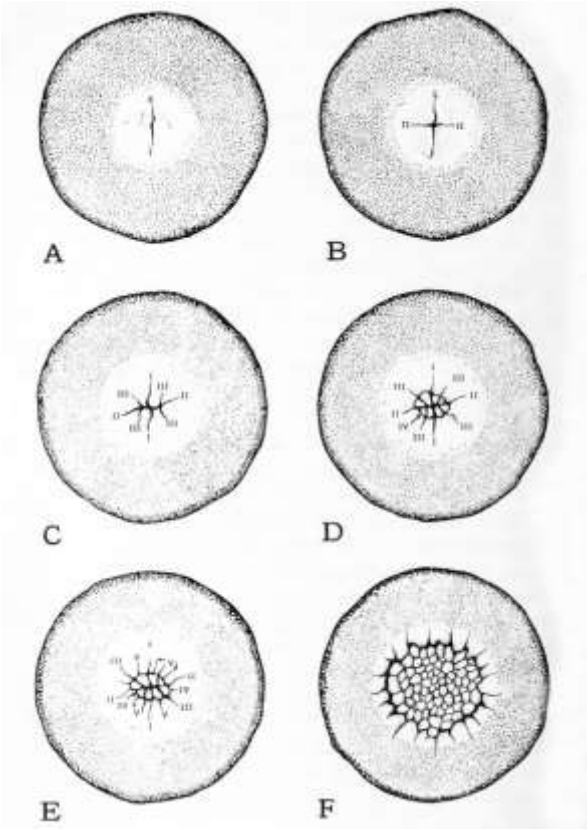

Αρχικές αυλακώσεις σε αυγό πτηνού (Επιφανειακή άποψη)

Από τον ζωικό πόλο, το κέλυφος και η αλβουμίνη έχουν αφαιρεθεί
A, 1η αυλάκωση; B, 2η ; C, 3η ; D, 4η ; E, 5η ; F, αρχικό μορίδιο.

ΒΛΑΣΤΙΔΙΟ

- Κάτω από το βλαστόδερμα, τα κεντρικά κύτταρα ξεκολλούν από την υποκείμενη λέκυθο και σχηματίζουν μια κοιλότητα, την κοιλότητα διαχωρισμού ή βλαστόκοιλο με όριο τη λέκυθο. Η περιοχή ονομάζεται και area pellucida γιατί είναι διάφανη.

- Τα περιφερειακά κύτταρα που παραμένουν ενωμένα με τη λέκυθο είναι η ζώνη σύνδεσης. Το τμήμα αυτό του βλαστοδέρματος ονομάζεται area opaca.

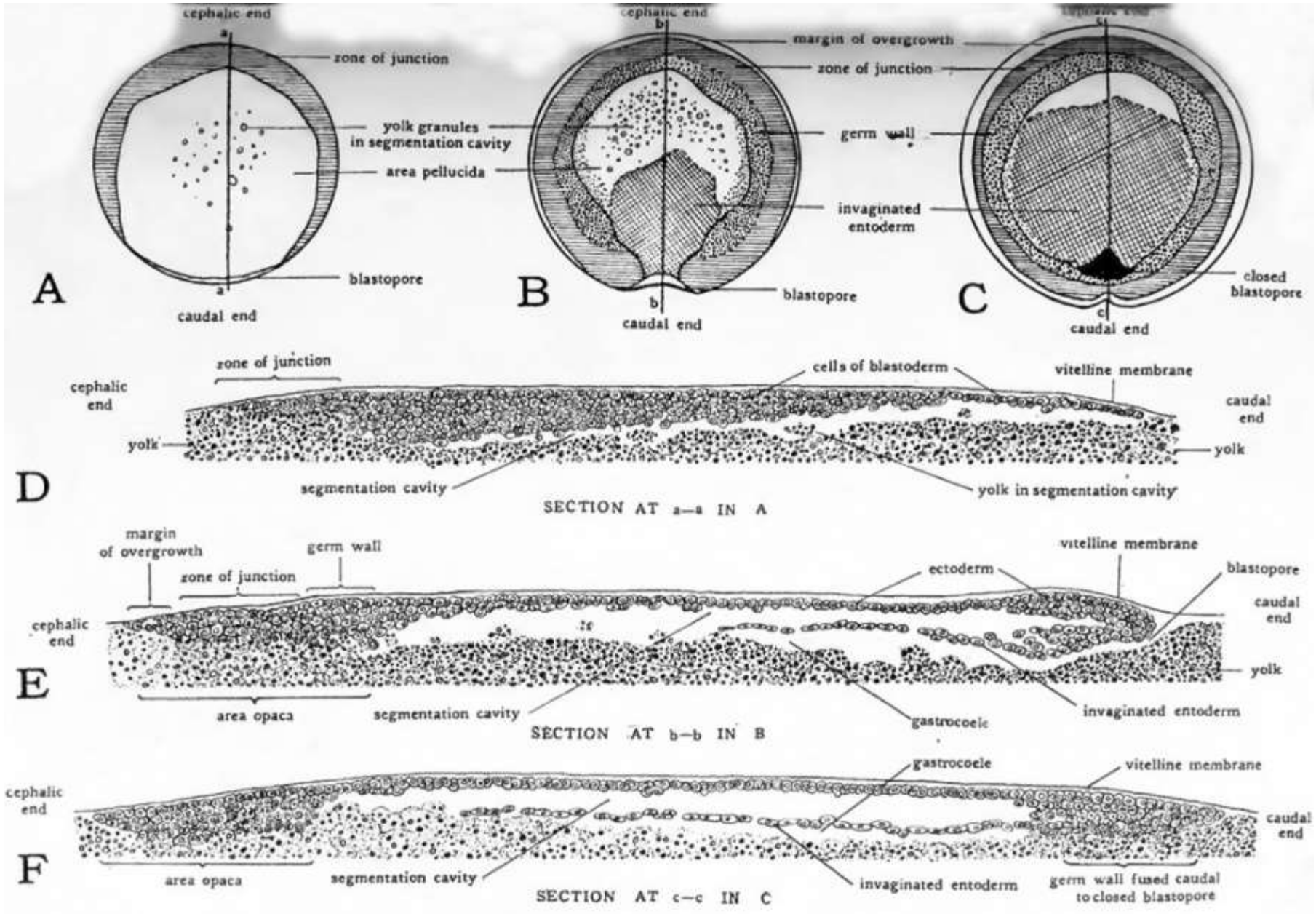
cephalic end
zone of junction
yolk granules in segmentation cavity
area pellucida
blastopore
caudal end
A
margin of overgrowth
zone of junction
germ wall
invaginated entoderm
blastopore
caudal end
B
closed blastopore
caudal end
C
zone of junction
cephalic end
cells of blastoderm
vitelline membrane
caudal end
yolk
yolk
segmentation cavity
yolk in segmentation cavity
D
SECTION AT a—a IN A
margin of overgrowth
germ wall
zone of junction
vitelline membrane
ectoderm
blastopore
caudal end
cephalic end
yolk
area opaca
segmentation cavity
gastrocoele
invaginated entoderm
E
SECTION AT b—b IN B
gastrocoele
vitelline membrane
cephalic end
caudal end
area opaca
segmentation cavity
invaginated entoderm
germ wall fused caudal to closed blastopore
F
SECTION AT c—c IN C

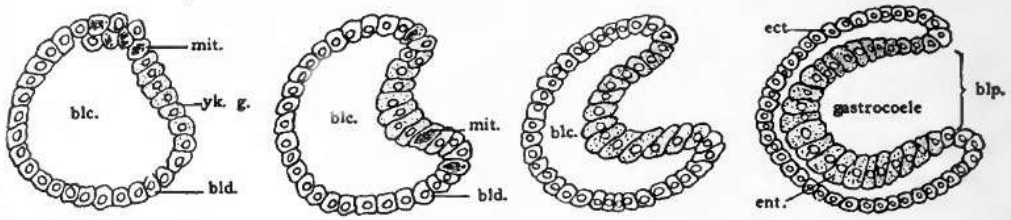

GASTRULATION IN FORM WITH ISOLECITHAL EGG HAVING ALMOST NO YOLK—AMPHIOXUS.

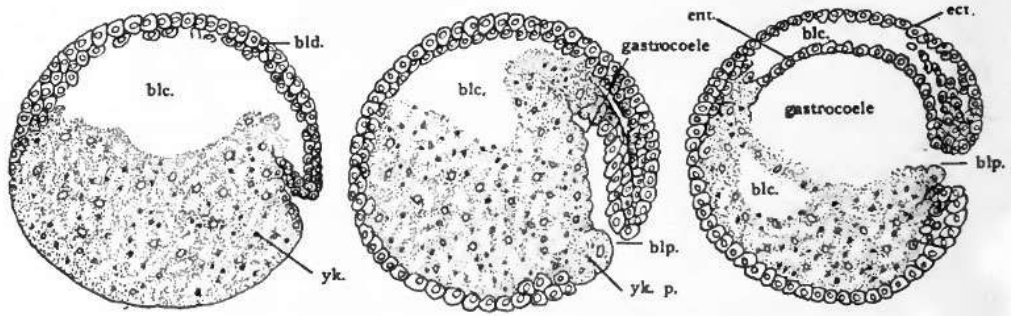

GASTRULATION IN FORM WITH TELOLECITHAL EGG CONTAINING MODERATE AMOUNT OF YOLK—AMPHIBIA.

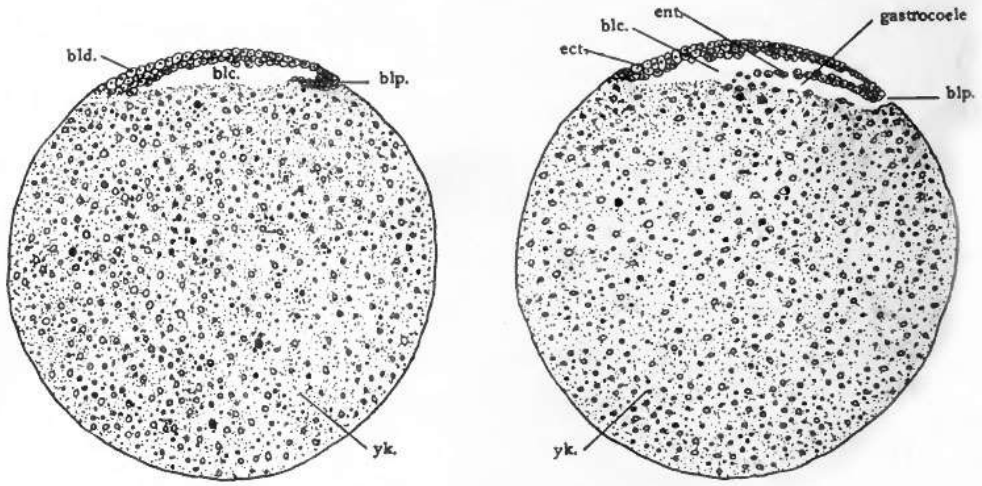

GASTRULATION IN FORM WITH TELOLECITHAL EGG CONTAINING LARGE AMOUNT OF YOLK—BIRDS.

ΓΑΣΤΡΙΔΙΟ

- Στην γαστριδίωση, το μονόστοιβο βλαστίδιο αναδιπλώνεται και δίνει το εξώδερμα και το ενδόδερμα.

- Στο βλαστόδερμα γίνεται συνεχής κυτταρική διαίρεση, τα κύτταρα από το χείλος του βλαστοπόρου εισέρχονται για το σχηματισμό του ενδοδέρματος.

- Το μικρό μέγεθος του βλαστόκοιλου περιορίζει την εγκόλπωση. Ο βλαστοπόρος εμφανίζεται ως σχισμή στα όρια του βλαστοδέρματος και το ενδόδερμα που δημιουργείται εσωτερικά λόγω έλλειψης χώρου είναι πεπλατυσμένο.

- Στο τέλος, από το πρόσθιο χείλος ο βλαστοπόρος κλείνει.

- Η λέκυθος είναι το κάτω όριο του αρχέντερου.

- Τα στάδια αυτά γίνονται πριν την γέννηση του αυγού.

Primitive Streak-Αρχική γραμμή

•Το κύριο δομικό χαρακτηριστικό της γαστριδίωσης πτηνών, ερπετών και θηλαστικών. Με την εμφάνιση της αρχικής γραμμής οριοθετείται ο επιμήκης άξονας του εμβρύου εμφανίζεται αμφίπλευρη συμμετρία, δεξί και αριστερό ημιμόριο, ρυγχικό και ουραίο άκρο.

•Εμφανίζεται αρχικά ως πάχυνση με μορφή ουλής του βλαστοδέρματος που δηλώνει την γραμμή σύντηξης των χειλών του βλαστοπόρου.

•Καθώς κύτταρα συγκλίνουν για να σχηματίσουν την αρχική γραμμή, σχηματίζεται μία συμπίεση μέσα στην γραμμή (primitive groove, αρχική αύλακα), ένα άνοιγμα διαμέσου του οποίου τα μεταναστεύοντα κύτταρα διαπερνούν σε βαθύτερα στρώματα στο έμβρυο (ομόλογη του βλαστοπόρου αμφιβίων).

•Ο κόμβος του Hensen είναι τοπική πάχυνση κυττάρων στο εμπρόσθιο άκρο αρχικής γραμμής. Στο κέντρο περιέχει μία συμπίεση σε σχήμα χοάνης (αρχικό βοθρίο, primitive pit) διαμέσου του οποίου περνούν εσωτερικά στο έμβρυο τα κύτταρα που θα σχηματίζουν τη νωτοχορδή.

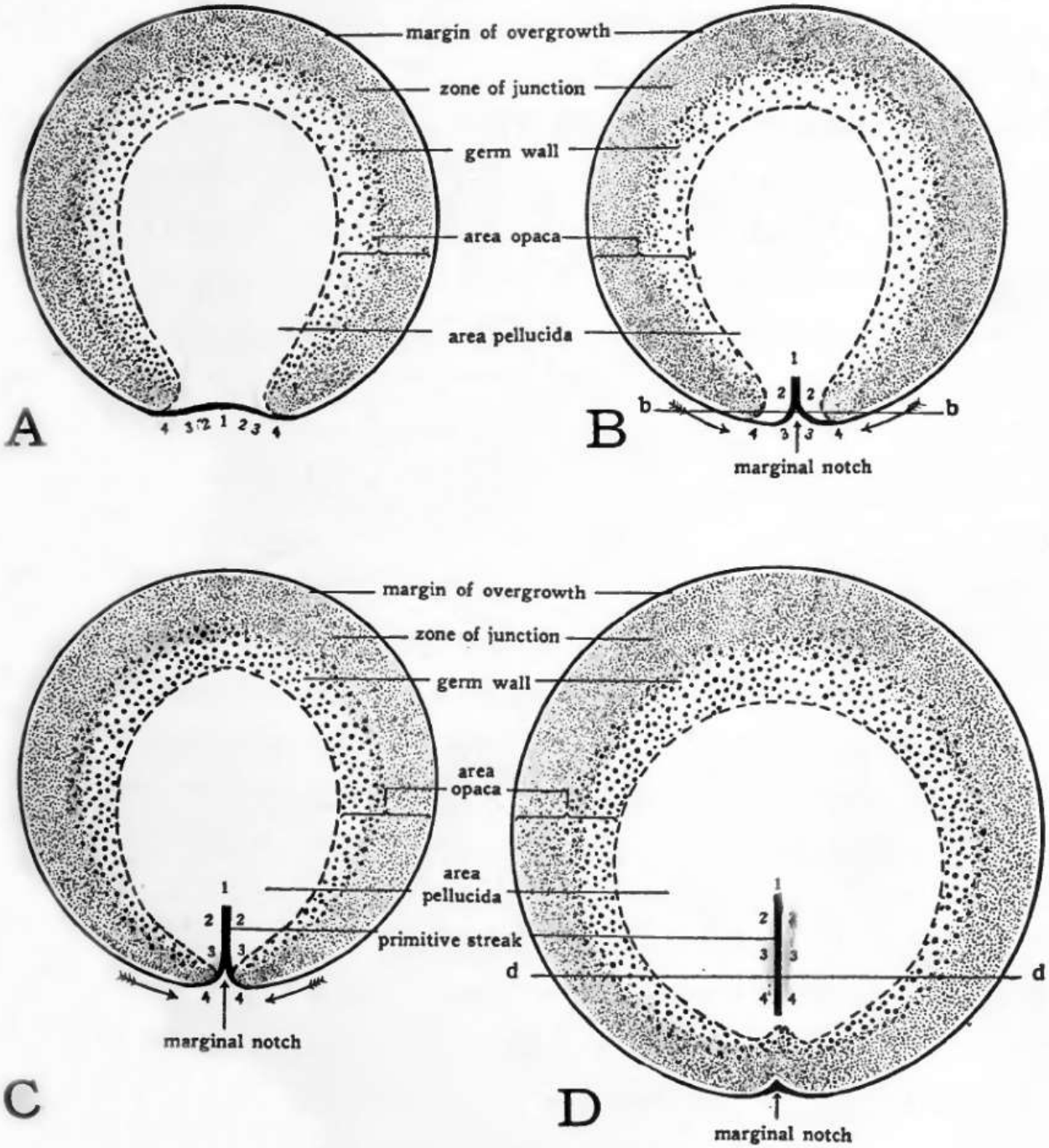
margin of overgrowth
zone of junction
germ wall
area opaca
area pellucida
A
B
b
b
marginal notch
margin of overgrowth
zone of junction
germ wall
area opaca
area pellucida
primitive streak
d
d
C
D
marginal notch
marginal notch

ΜΕΣΟΔΕΡΜΑ

- Σε επόμενο στάδιο από την αρχική γραμμή προβάλλουν κύτταρα από μια αδιαφοροποίητη κυτταρική μάζα, μεταξύ εξωδέρματος και ενδοδέρματος, τα πρόδρομα του μεσοδέρματος.

- Η ανάπτυξη του μεσοδέρματος και η καθίζηση στο διάμεσο της αρχικής γραμμής εμφανίζονται ταυτόχρονα. Η καθίζηση ονομάζεται αρχική αύλακα και πιθανώς οφείλεται στην ανακατανομή των κυττάρων στην περιοχή και στην γρήγορη αύξηση των κυττάρων που απαρτίζουν το μεσόδερμα.

- Εξώδερμα: Εξωτερικά καλυπτήρια και παράγωγα (φτερά, νύχια, αδένες κ.α), νευρικό σύστημα, αισθητήρια όργανα.
- Ενδόδερμα: Πεπτικός σωλήνας, αναπνευστικά όργανα κ.α
- Μεσόδερμα: Συνδετικό ιστό, μύες, κυκλοφορικό σύστημα, αίμα κ.α

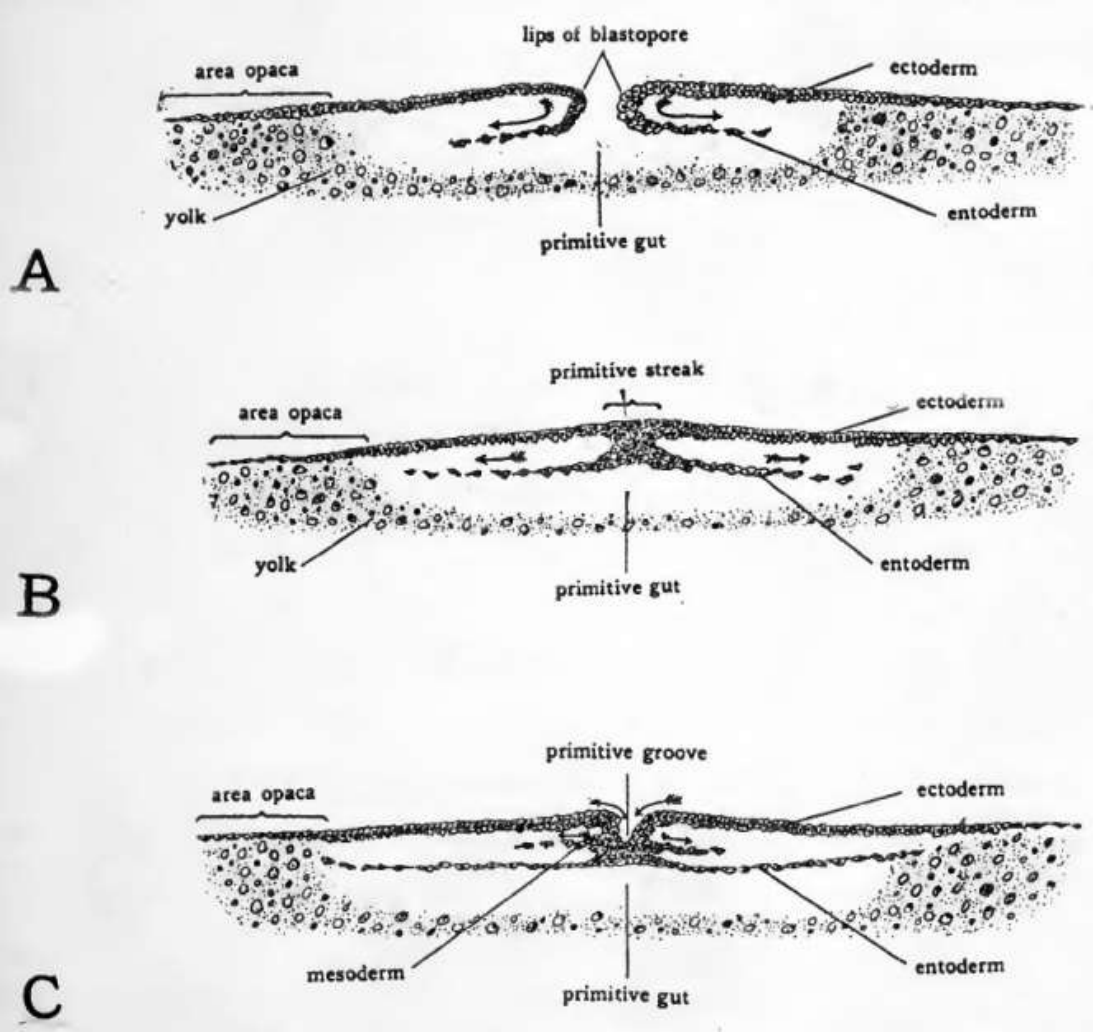

12hr κατά το σχηματισμό της πρωτογενούς αύλακας

Αρχική αύλακα ως εμφάνιση Σωμιτών

- Η αρχική γραμμή είναι το κέντρο της αύξησης.
- Αύξηση του ενδοδέρματος και δημιουργία αρχέντερου με πάνω μέρος το ενδόδερμα και κάτω, τη λέκυθο.
- Αύξηση του μεσοδέρματος.
- Σχηματισμός Νωτοχορδής από το μεσόδερμα.
- Σχηματισμός Νευρικής Πλάκας και αναδίπλωση στην Νευρική Αύλακα που είναι η αρχή της διαφοροποίησης του ΚΝΣ.
- Οι σωμίτες είναι ζεύγη πλάγιων ομάδων παραξονικού μεσοδέρματος που δημιουργούν τους σπονδύλους, το θώρακα και μέρος του ινιακού οστού, σκελετικούς μύες, χόνδρο, τένοντες και δέρμα.

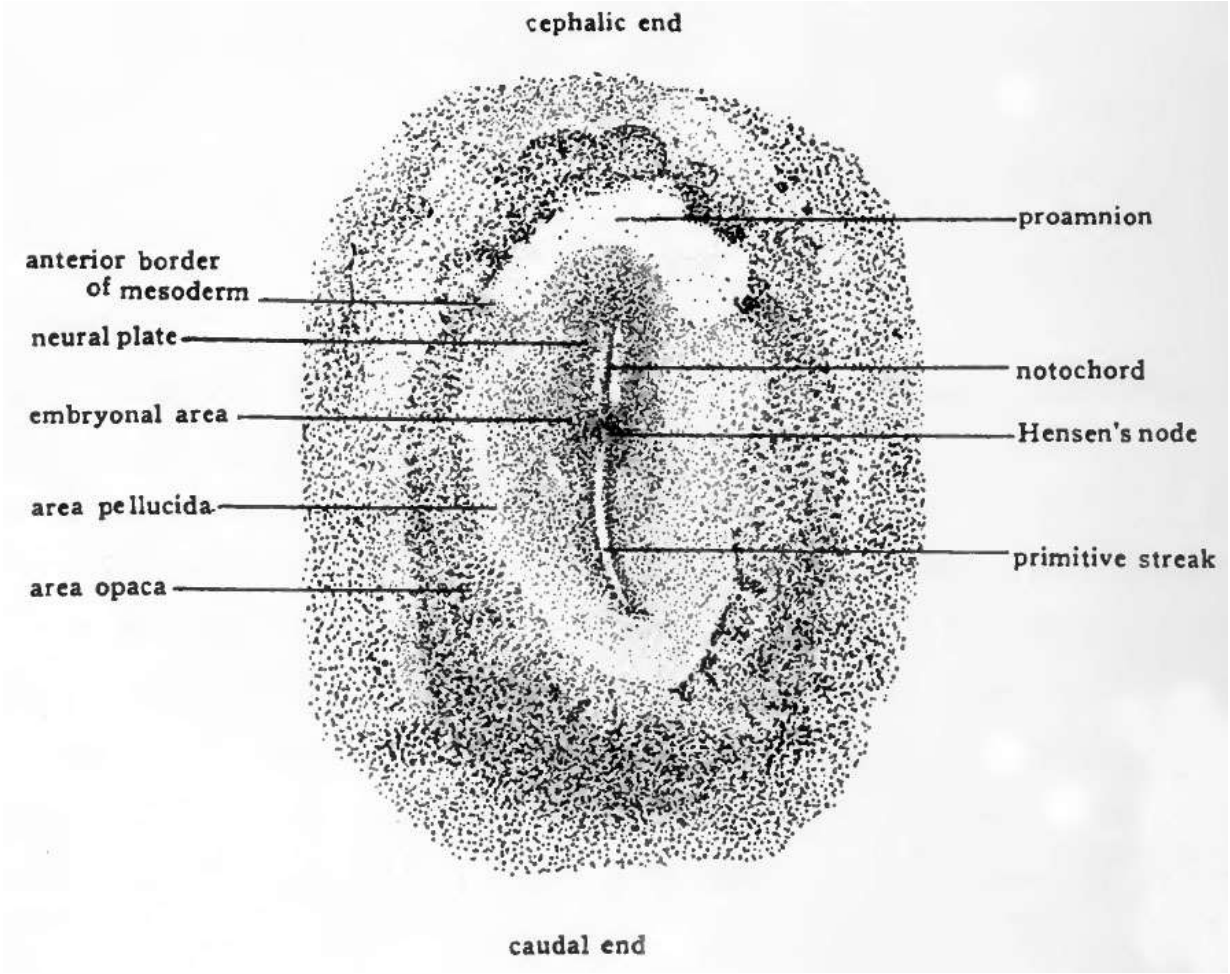
cephalic end
proamnion
anterior border
of mesoderm
neural plate
notochord
embryonal area
Hensen's node
area pellucida
primitive streak
area opaca
caudal end

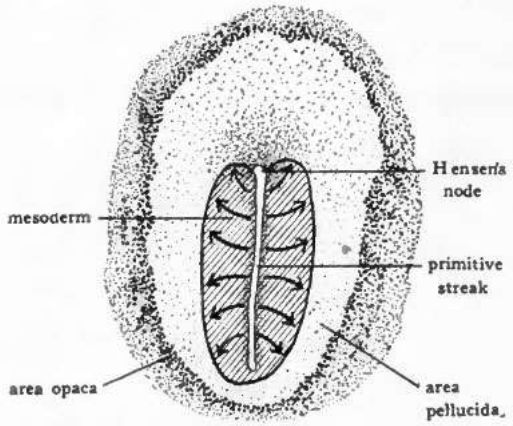

A CHICK OF ABOUT 14 HOURS.

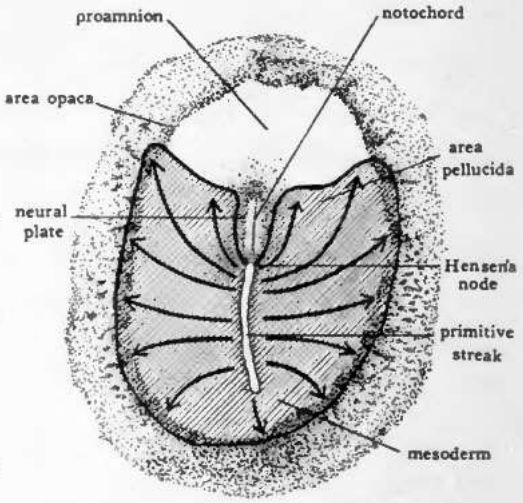

B CHICK OF ABOUT 18 HOURS.

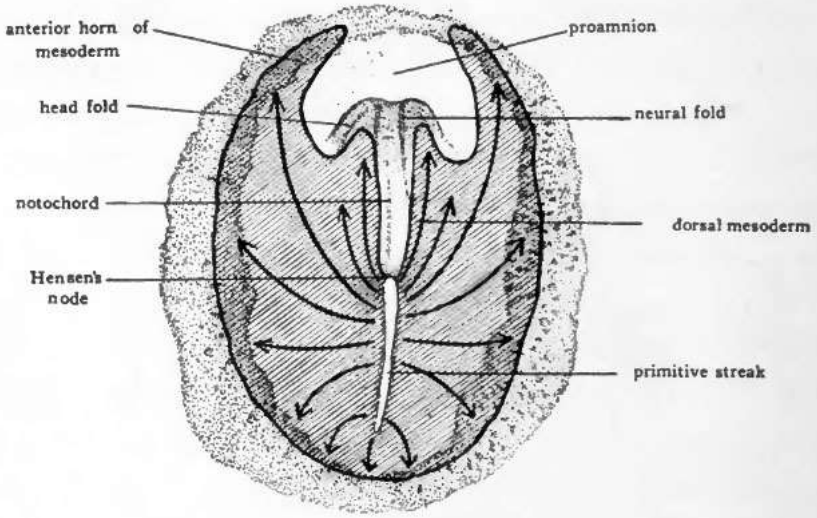

C CHICK OF ABOUT 22 HOURS.

Η Δομή στις 24 ώρες του Εμβρύου

- Σχηματισμός Κεφαλής
- Σχηματισμός Νευρικής Αύλακας
- Δημιουργία Ανώτερου Πεπτικού
- Διαιρέσεις Μεσοδέρματος

1. Ραχιαίο οργανώνεται στους σωμίτες
2. Ενδιάμεσο, συνδέει τα δυο άλλα
3. Πλάγιο, χωρίζεται σε δυο στοιβάδες με κενό μεταξύ τους

- Το κοίλωμα, είναι η κύρια εσωτερική κοιλότητα στα περισσότερα ζώα που περικλείει και περιέχει την πεπτική οδό και άλλα όργανα
- Η περικαρδιακή περιοχή
- Η Area Vasculosa

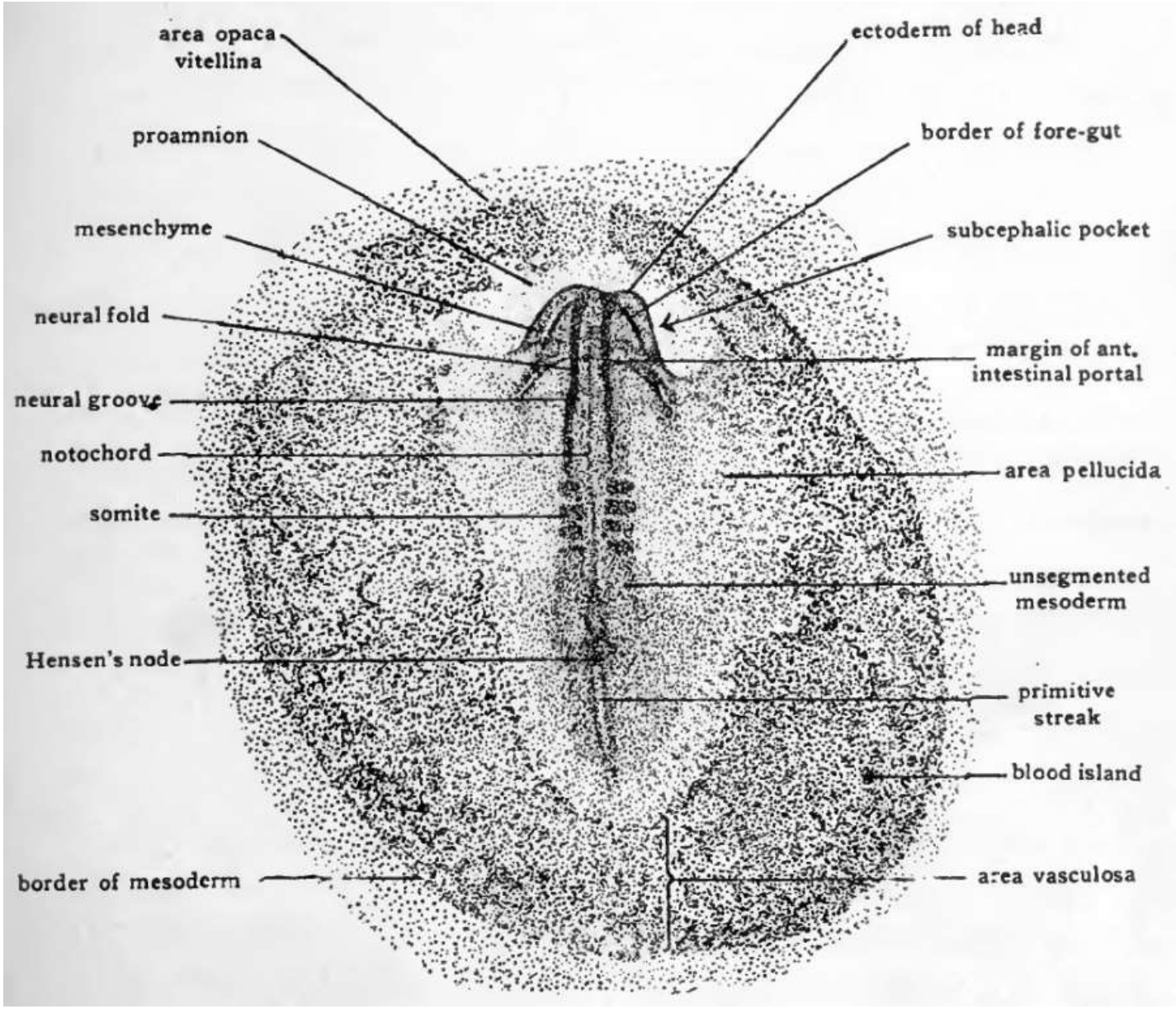
area opaca vitellina
ectoderm of head
proamnion
border of fore-gut
mesenchyme
subcephalic pocket
neural fold
margin of ant. intestinal portal
neural groove
notochord
area pellucida
somite
unsegmented mesoderm
Hensen's node
primitive streak
blood island
border of mesoderm
area vasculosa

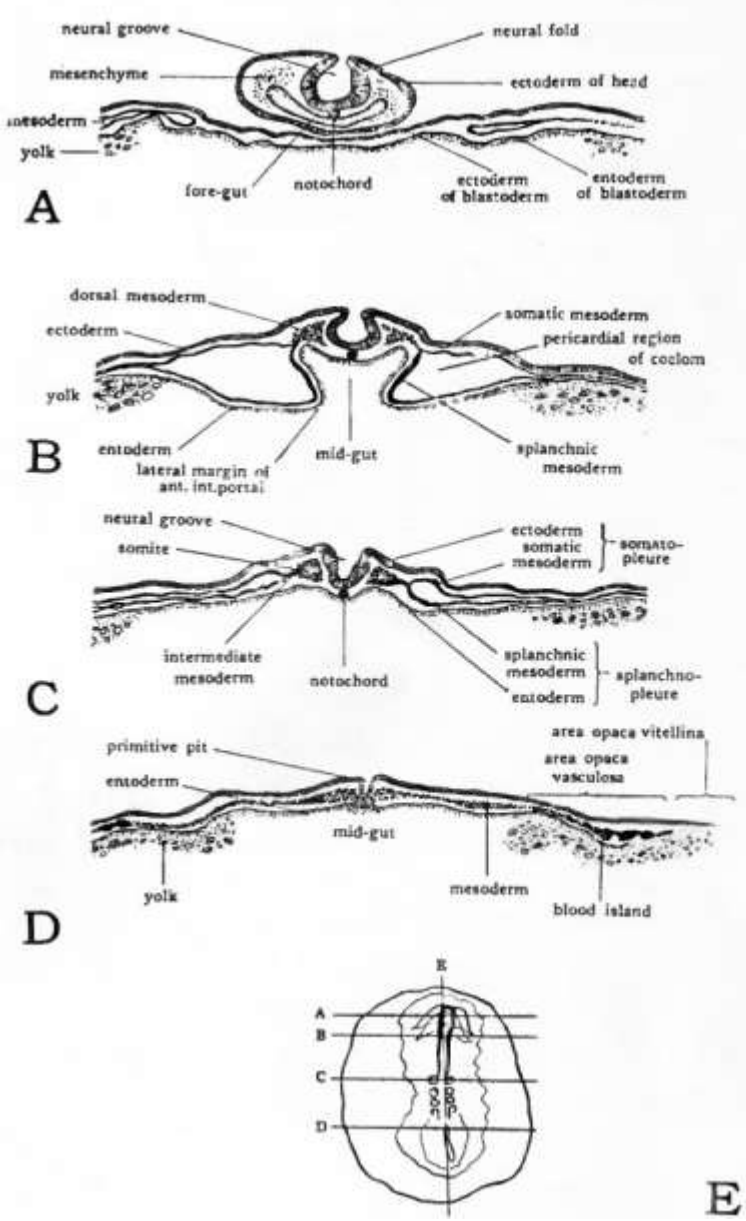
neural groove
neural fold
mesenchyme
ectoderm of head
mesoderm
yolk
fore-gut
notochord
ectoderm of blastoderm
entoderm of blastoderm
A
dorsal mesoderm
ectoderm
somatic mesoderm
pericardial region of coelom
yolk
entoderm
lateral margin of ant. int.portal
mid-gut
splanchnic mesoderm
B
neural groove
somite
ectoderm
somatic mesoderm
somato-pleure
intermediate mesoderm
notochord
splanchnic mesoderm
entoderm
splanchno-pleure
C
primitive pit
entoderm
area opaca vitellina
area opaca vasculosa
mid-gut
yolk
mesoderm
blood island
D
E
A
B
C
D

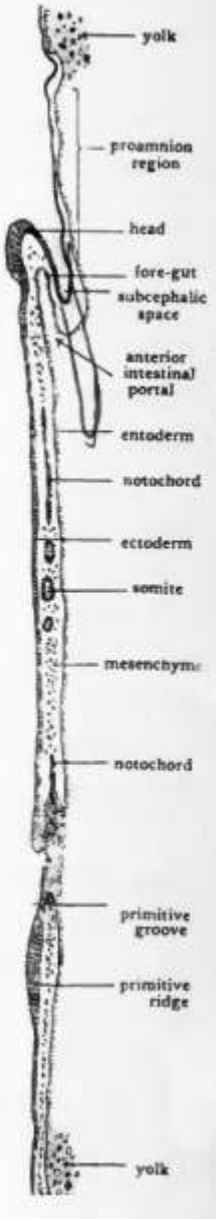
yolk
proamnion region
head
fore-gut
subcephalic space
anterior intestinal portal
entoderm
notochord
ectoderm
somite
mesenchyme
notochord
primitive groove
primitive ridge
yolk
E

20-24hr

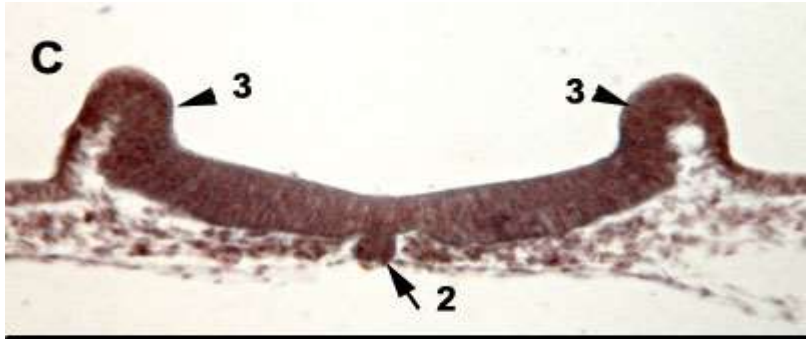

2 = Χορδή
3 = Νευρικές πτυχώσεις

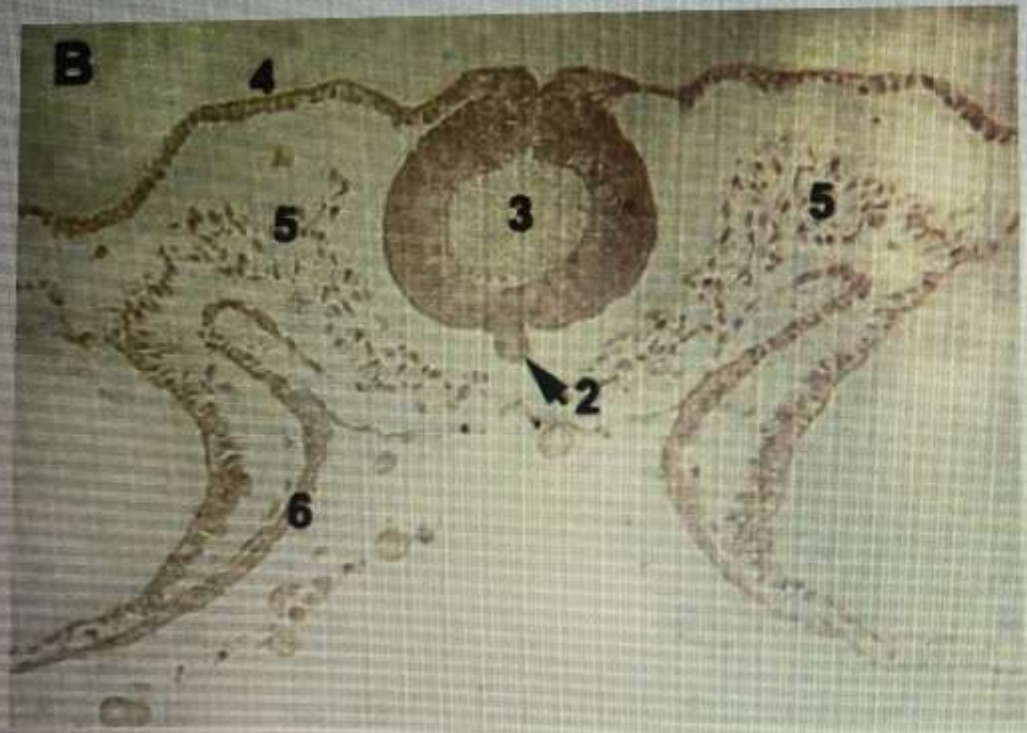

2 =Χορδή, 3 = Νευρικός σωλήνας, 4 = Εξώδερμα, 5 = Μεσόδερμα κεφαλής, 6 = Ενδόδερμα, d = Λέκυθος

Η Δομή στις 24-33 ώρες του Εμβρύου

- Κλείσιμο του Νευρικού Σωλήνα
- Διαφοροποίηση της περιοχής του Εγκεφάλου
- Ο Ρομβοειδής Κόμβος (Sinus Rhomboidalis), διαστολή του κεντρικού καναλιού της σπονδυλικής στήλης στην οσφυική περιοχή
- Δημιουργία επιπλέον σωμιτών
- Επιμήκυνση του Ανώτερου Πεπτικού
- Εμφάνιση Καρδίας και Ομφαλομεσεντερικών Φλεβών

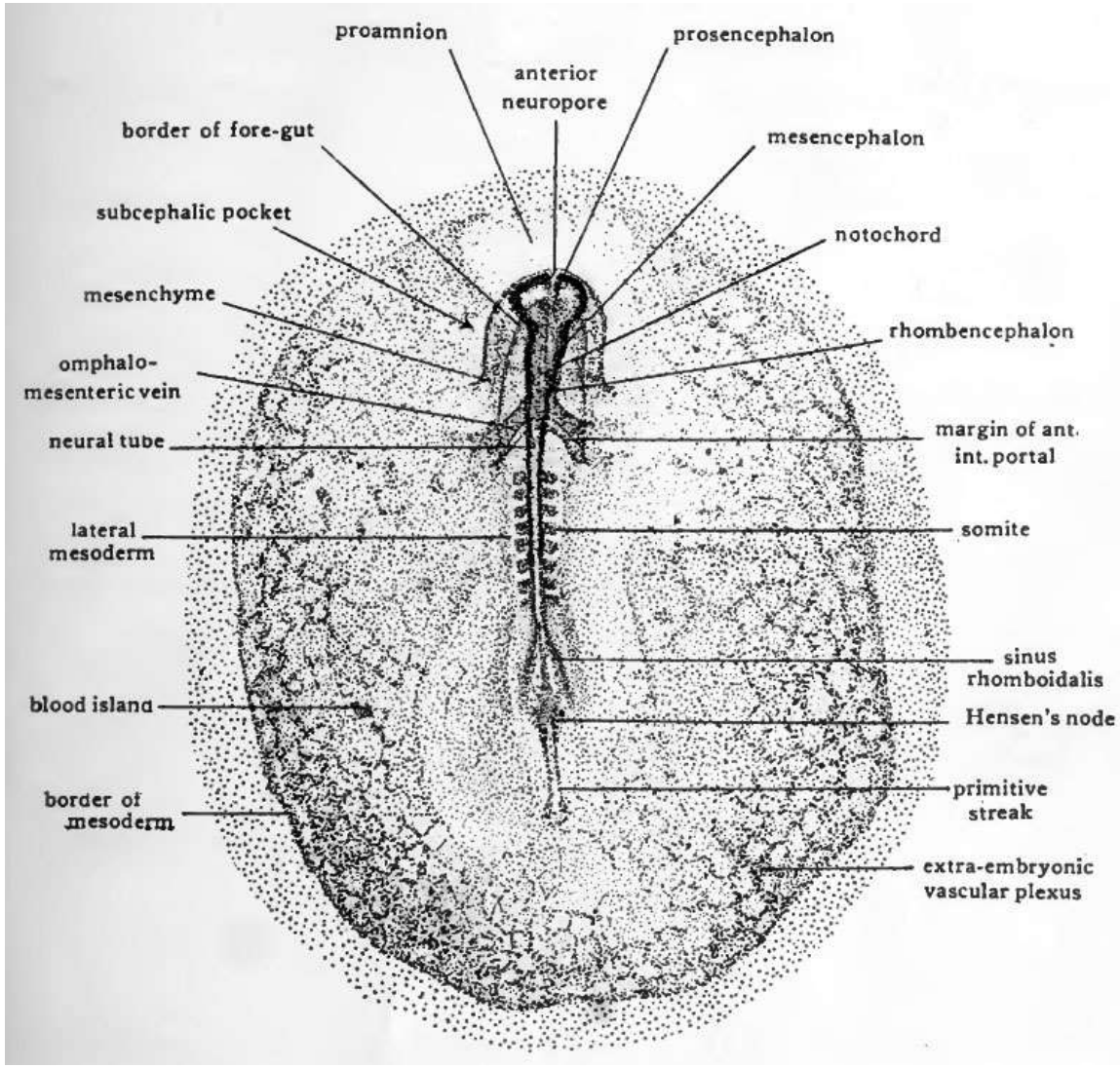
proamnion
prosencephalon
anterior neuropore
border of fore-gut
mesencephalon
subcephalic pocket
notochord
mesenchyme
rhombencephalon
omphalo-mesenteric vein
neural tube
margin of ant. int. portal
lateral mesoderm
somite
sinus rhomboidalis
blood island
Hensen's node
primitive streak
border of mesoderm
extra-embryonic vascular plexus

Η Δομή στις 33-39 ώρες του Εμβρύου

- Διαιρέσεις Εγκεφάλου
- Δημιουργία Έξω – και έσω-εμβρυονικών αγγείων
- Σχηματισμός Καρδιάς

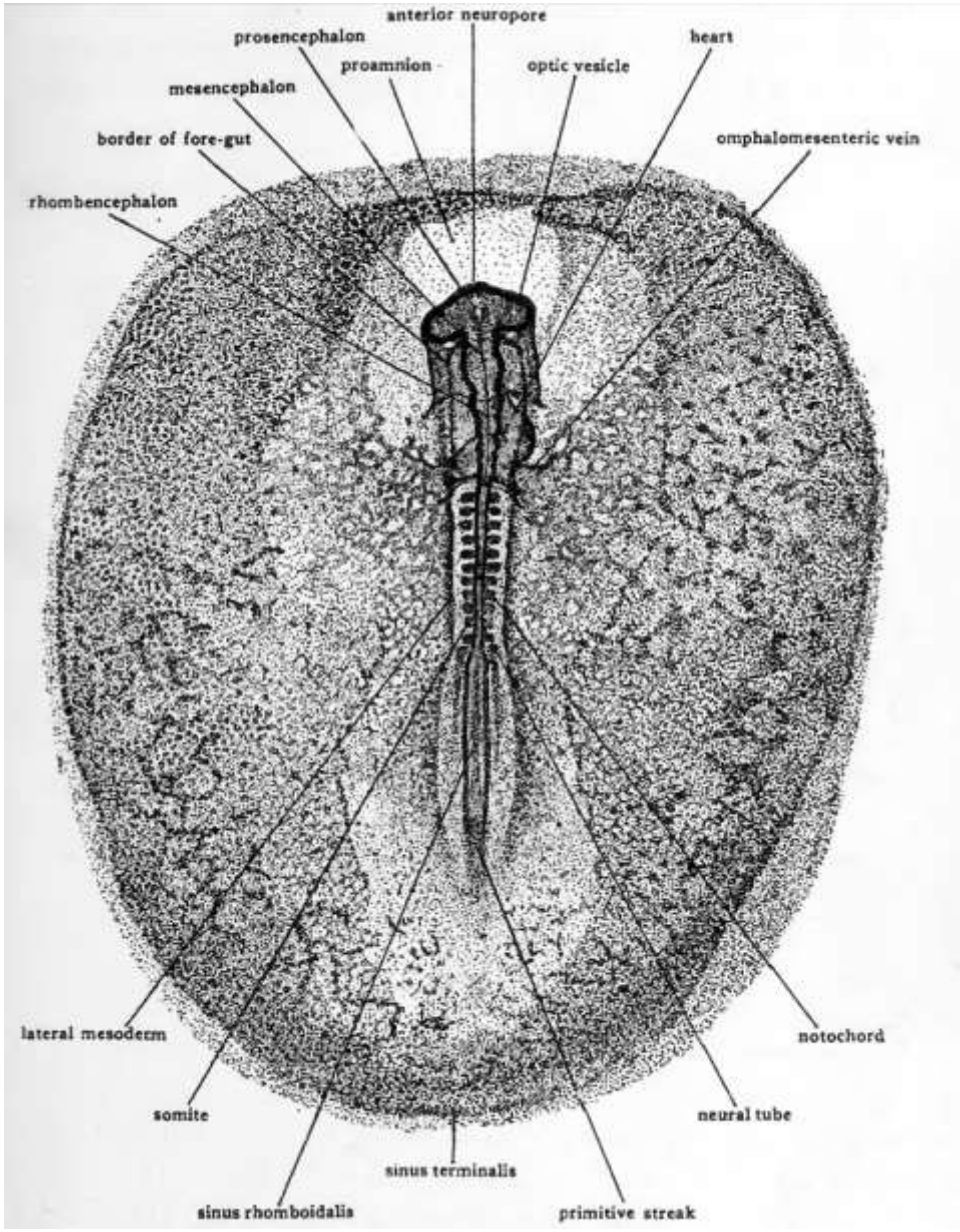
anterior neuropore
prosencephalon
heart
proamnion
optic vesicle
mesencephalon
omphalomesenteric vein
border of fore-gut
rhombencephalon
lateral mesoderm
notochord
somite
neural tube
sinus terminalis
sinus rhomboidalis
primitive streak

Έμβρυο στις 36 ώρες

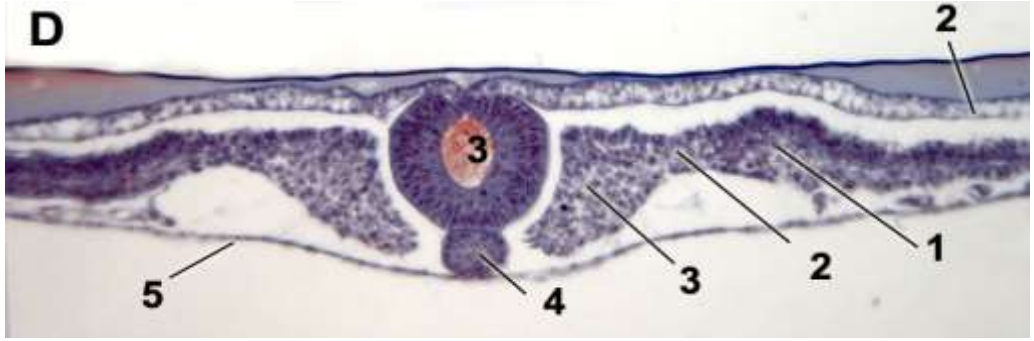

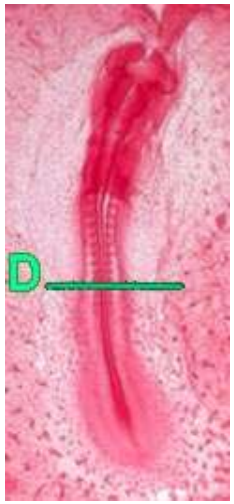

Νευρικός σωλήνας και σχηματισμός χορδής

1 = Μεσόδερμα πλευρικής πλάκας , 2 =ενδιάμεσο μεσόδερμα, 3 = σωμιτικό μεσόδερμα,

4 = Χορδή,

5 = Ενδόδερμα

Το 2 (πάνω) είναι το εξώδερμα

Το 3 είναι νευρικός σωλήνας

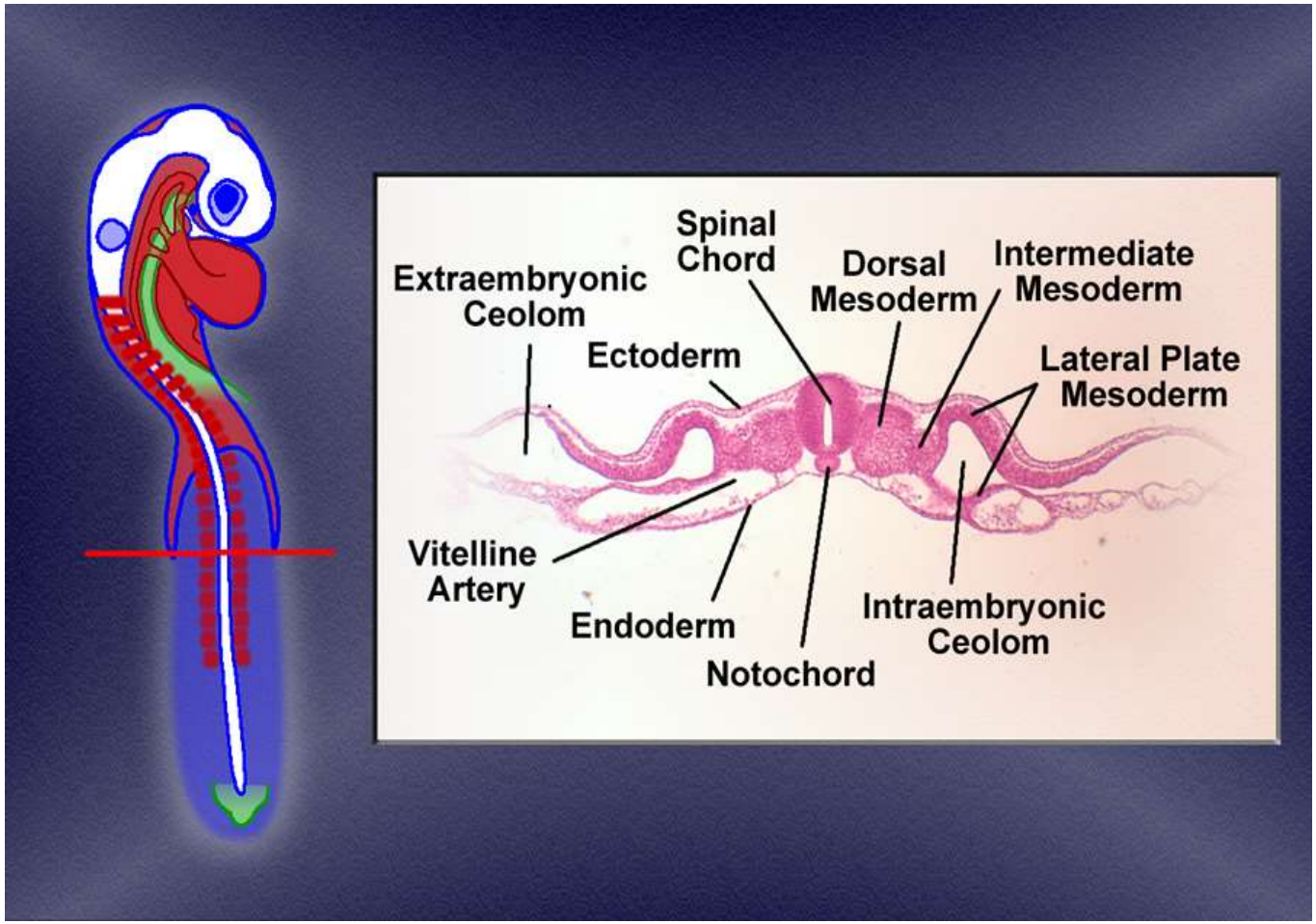

Έμβρυο στις 48 ώρες

72hr

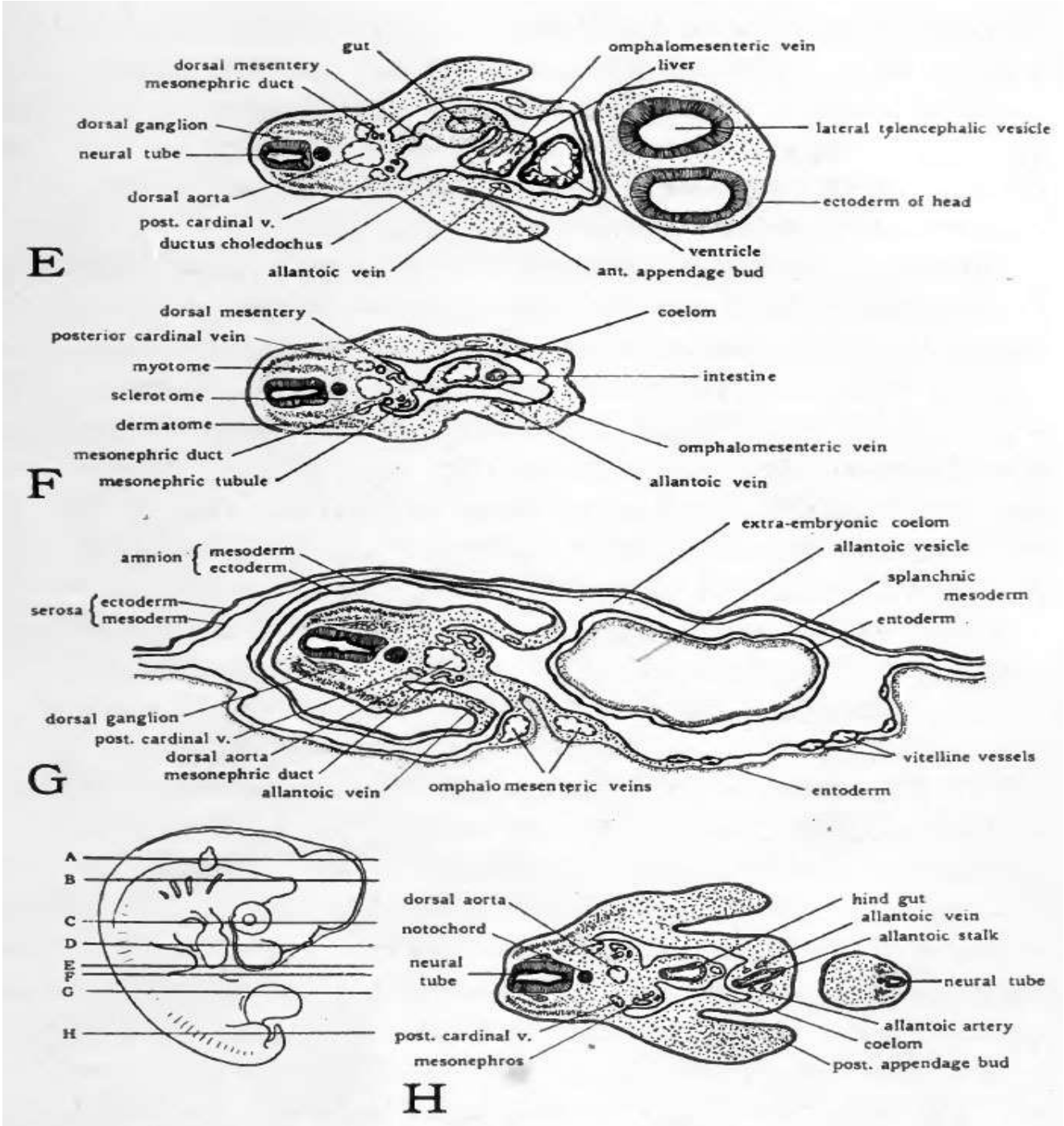
gut
dorsal mesentery
mesonephric duct
dorsal ganglion
neural tube
dorsal aorta
post. cardinal v.
ductus choledochus
allantoic vein
omphalomesenteric vein
liver
lateral telencephalic vesicle
ectoderm of head
ventricle
ant. appendage bud
E
dorsal mesentery
posterior cardinal vein
myotome
sclerotome
dermatome
mesonephric duct
mesonephric tubule
coelom
intestine
omphalomesenteric vein
allantoic vein
F
amnion
mesoderm
ectoderm
serosa
ectoderm
mesoderm
extra-embryonic coelom
allantoic vesicle
splanchnic mesoderm
entoderm
dorsal ganglion
post. cardinal v.
dorsal aorta
mesonephric duct
allantoic vein
omphalomesenteric veins
vitelline vessels
entoderm
G
A
B
C
D
E
F
G
H
dorsal aorta
notochord
neural tube
post. cardinal v.
mesonephros
hind gut
allantoic vein
allantoic stalk
neural tube
allantoic artery
coelom
post. appendage bud
H

https://embryology.med.unsw.edu.au/embryology/index.php/Book_-_The_Early_Embryology_of_the_Chick_